STRATEGIE PREVENTIVE IN PEDIATRIA INDICAZIONI DELLE VALUTAZIONI STRUMENTALI IN AMBITO ORTOPEDICO:

LA PODOSCOPIA E LA SCOLIOMETRIA

SABATO 23 MAGGIO 2015

PIETRO PERSIANI

Agenda

LA PODOSCOPIA

PIEDE PIATTO

Inquadramento clinico

Facile a dirsi ma difficile a farsi

Piede piatto spurio ,piede piatto valgo, , piede cavo valgo ,piede piatto flessibile , piede piatto rigido, piede piatto contratturato, piede funzionalmente piatto . ……



PIEDE PIATTO

MALATTIA O SINTOMO ?

NEL LINGUAGGIO “COMUNE ”

UN ABBASSAMENTO DELLA VOLTA PLANTARE LONGITUDINALE MEDIALE

UN AUMENTO DELLA SUPERFICIE DI APPOGGIO PLANTARE



DEFINIZIONE
imprecisa e
incompleta

IMPRECISA



La riduzione in altezza della volta plantare mediale e l'aumento della superficie di appoggio plantare

non sono sintomi patognomonici

1. *La riduzione in altezza della volta longitudinale mediale*

(PIEDE PIATTO SPURIO)

2. *Un aumento della superficie di appoggio plantare*





(PIEDE CAVO VALGO)

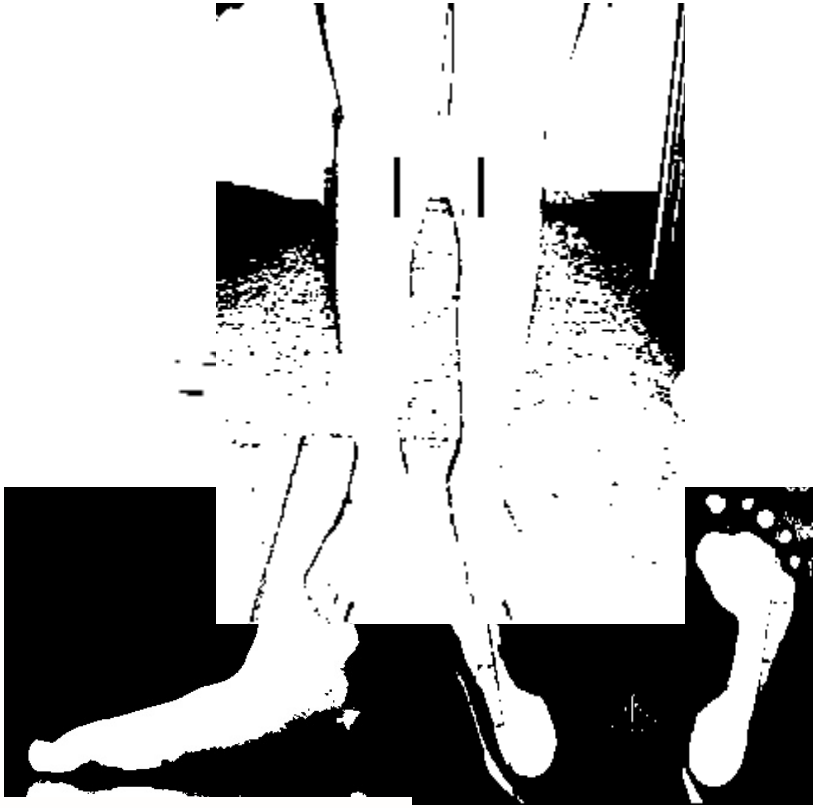

(PIEDE PIATTO VALGO)

(PIEDE CAVO VALGO)

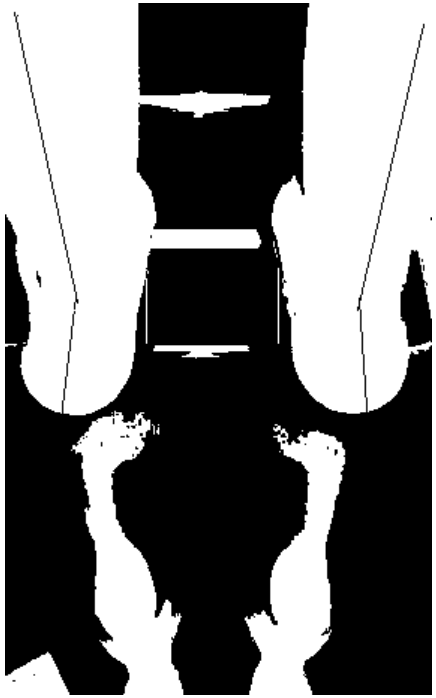

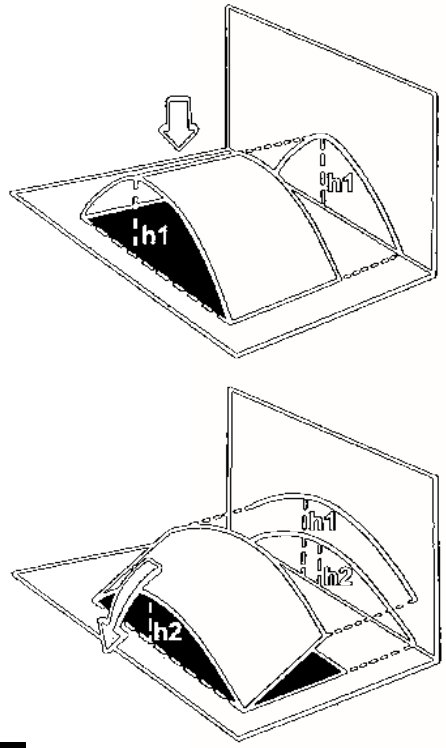

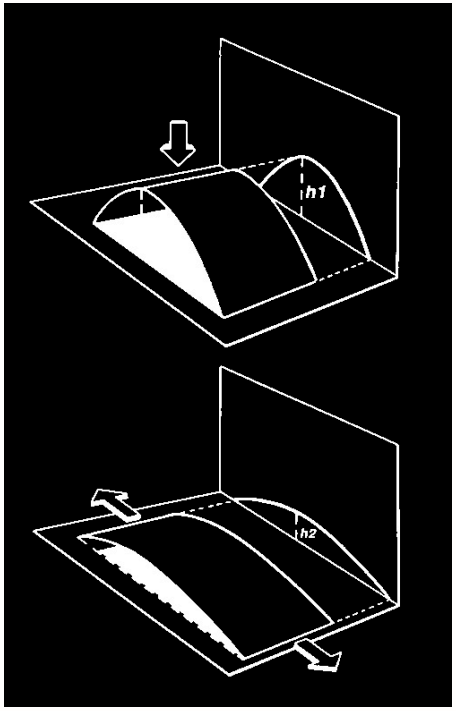



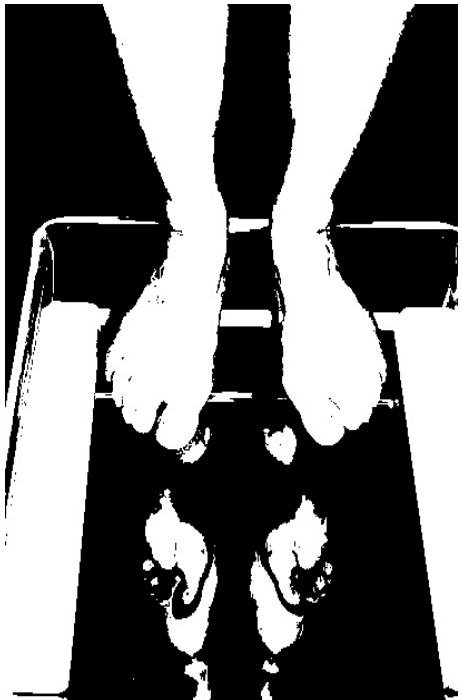

PIEDE CAVO VALGO DI TRANSIZIONE

PVEI
Piede cavo-valgo



INCOMPLETA



La riduzione in altezza della volta plantare mediale e l'aumento della superficie di appoggio plantare

non identificano il movente eziopatogenetico

Il piede piatto non si identifica in unica entità nosologica !

1) Piede talo o talo-valgo
2) Piede a “dondolo” o “convesso” (astragalo verticale)
3) Malformazioni: sinostosi, sincondrosi
4) Tendine Achille corto

1) Traumatiche (fr calcagno , fr astragalo…)
2) malattie sistemiche che producono iperlassita (Marfan,Ehlers Danlos)
3) infezioni osse ,
5) sovraccarichi da disturbi posturali
6) patologie neuromuscolari

Importanza dell’esame clinico

instaurare un trattamento idoneo

(NON ESISTE UN TRATTAMENTO STANDARD X IL PIEDE PIATTO)

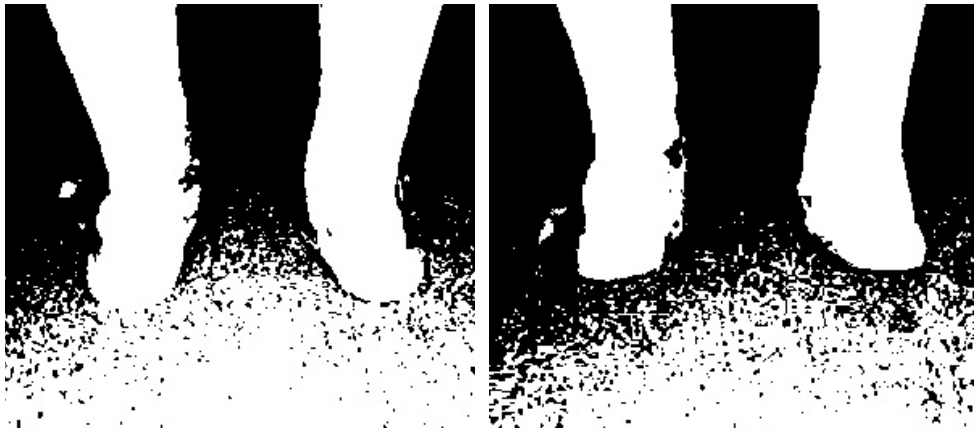

Se la deformità non si riduce
piede piatto rigido
Deformità strutturata

Se la deformità si riduce
un piede piatto flessibile
Deformità non strutturata

… pensare ad una sinostosi se la deformità in piattismo è monolaterale e il test di sollevamento sulle punte indica una strutturazione .



❖ Test funzionali

2. Tip Jack's test



piede piatto flessibile
Deformità non strutturata

piede piatto rigido
Deformità strutturata

❖ Test funzionali
3. Test di Silverskijold

Retrazione tendine di Achille

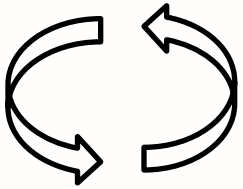

Piede piatto

❖ Test funzionali

4. Difficolta' alla stazione eretta e deambulazione sui talloni

piede piatto rigido
Deformità strutturata

TRATTAMENTO

INCRUENTO
Ortesi
Riabilitazione

CHIRURGICO
Artrorisi endo o esosenotarsica
Osteotomie correttive
Artrodesi

IL TRATTAMENTO CHIRURGICO

ELEMENTI DI DISCUSSIONE

- SINTOMATOLOGIA ASSOCIATA
- MISURAZIONE RADIOGRAFICA
- INTERVENTO MINI INVASIVO

PROBLEMA DI INDICAZIONE PIU' CHE DI TECNICA

BAROPODOMETRIA ELETTRONICA

ANALISI STATICA E DINAMICA
VALUTAZIONE % DEI CARICHI

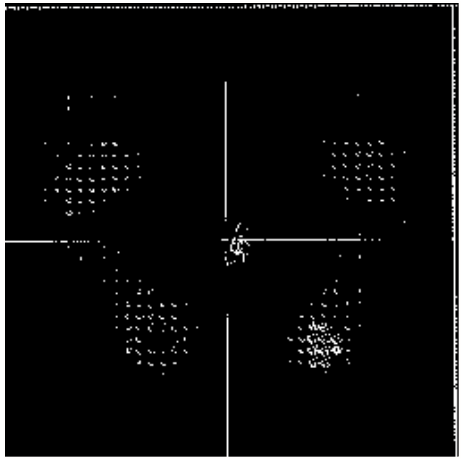

COMITE GI

Baropodometria

08/03/03

Ora

10.54.11

atica

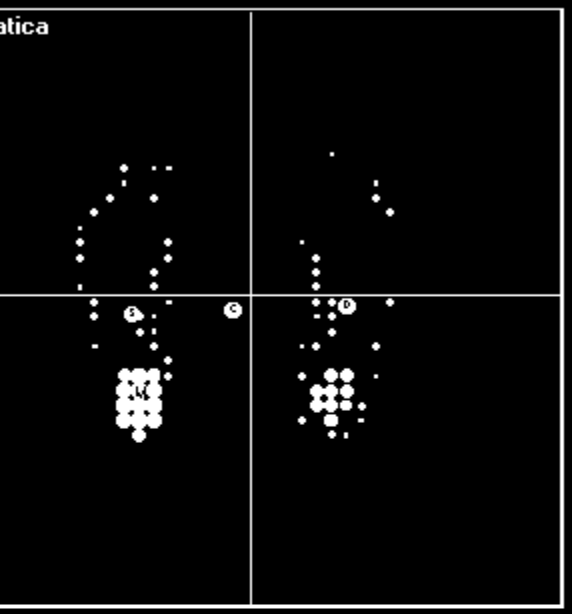

STATICA

	SX	DX
Superficie cm²	58	55
Carico %	23	22
Rapporto R/A %	45	48
Superficie cm²	52	53
Carico %	30	25
Rapporto R/A %	55	52
Superficie cm²	110	108
Carico %	53	47

Età	7
Altezza	140
Peso	33
Calz. n°	35

namica

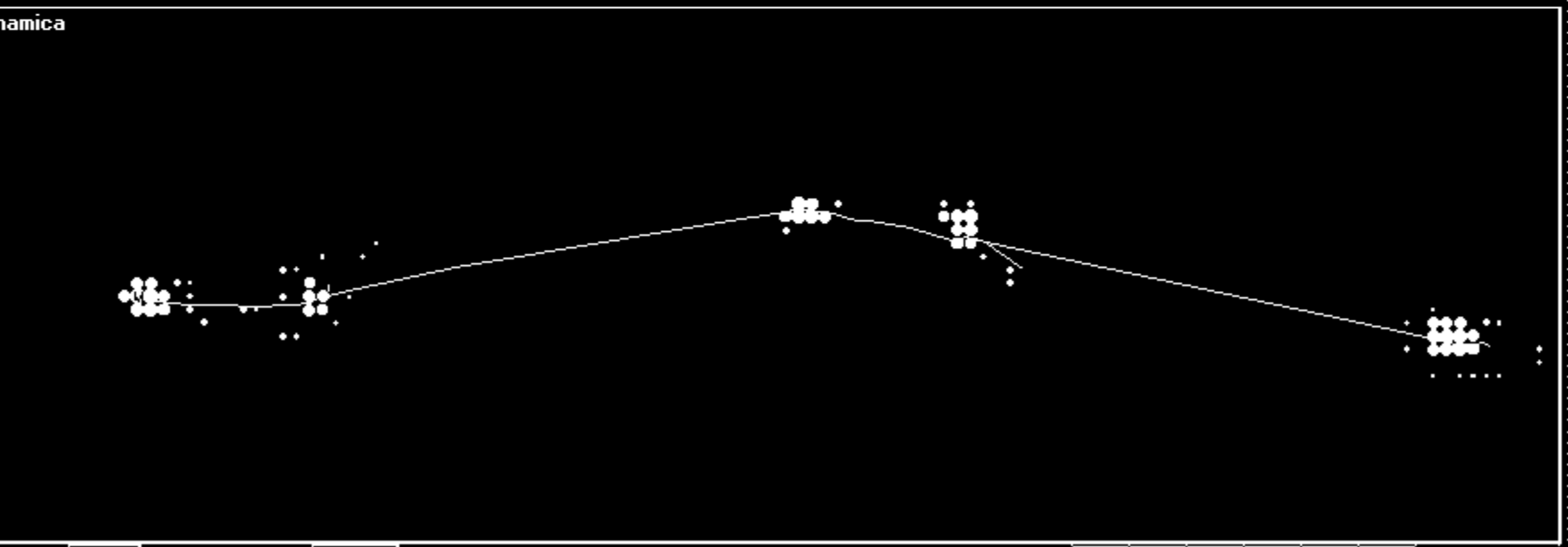

Elimina

Lista

Punti

Isobare

Zoom

Baricentri

Dettagli

Medie

Grafici

Confronti

Referto

Ortho

Stampa

Chiudi

se n° 48 Tempo sec. 1,658

WWW.PIETROPERSIANI.IT
WWW.PIETROPERSIANI.IT

Globale

COMITE V

Baropodometria | Stabilometria

27/06/02
Ora
13.36.39

atica



STATICA

	SX	DX
Superficie cm²	54	36
Carico %	20	11
Rapporto R/A %	32	29
Superficie cm²	71	63
Carico %	42	27
Rapporto R/A %	68	71
Superficie cm²	125	99
Carico %	62	38

Età	11
Altezza	150
Peso	47
Calz. n°	39

namica



Elimina
Lista
Punti
Isobare
Zoom
Baricentri
Dettagli
Medie
Grafici
Confronti
Referto
Ortho
Stampa
Chiudi

se n° 39 Tempo sec. 1,352

WWW.PIETROPERSIANI.IT
WWW.PIETROPERSIANI.IT

Globale

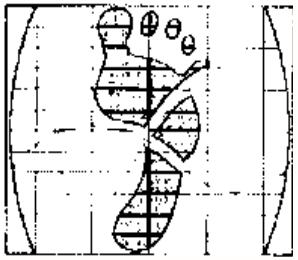

PODOSCOPIO



RAZIONALE

PARAMORFISMO
VS
DISMORFISMO

RAZIONALE

PIEDE FUNZIONALE
VS
PIEDE PATOLOGICO

RAZIONALE

COMPENSO

INFLUENZE
SOVRASEGMENTARIE

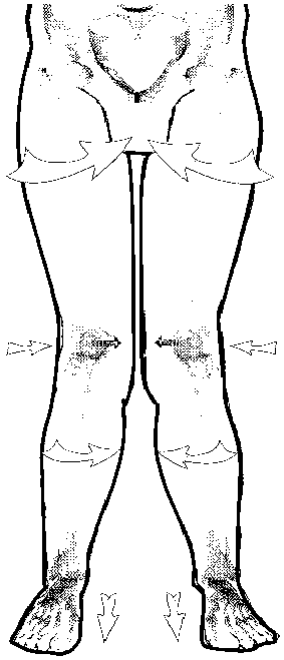



se è vero che le deformità del piede possono determinare alterazioni nell’assetto tibiale e del ginocchio e del femore

RAZIONALE

NUMERI ED EVOLUZIONE

“PIEDE PIATTO condizione più frequente riscontrata in clinica ortopedica pediatrica”.

<u>Tanta letteratura ma scarsamente illuminante riguardo le decisioni cliniche sul trattamento del piede piatto</u>

PubMed



Morley

“ ....il 97% dei bambini in età inferiore ai 12 mesi e’ affetta da piede piatto. Dopo i dieci anni di età, la percentuale scende al 4% , senza alcuna cura!!”

“... su 100 piedi definiti piatti a 4aa , 86 si correggono spontaneamente , i restanti restano piatti e molti restano asintomatici .”

DENIS 1974

PODOSCOPIA

A 3 ANNI

OGNI 18 MESI FINO Al 6 aa

e

IN PPV IN TRATTAMENTO

FINO Al 9 aa

…E LA SCOLIOMETRIA?

ATTEGGIAMENTO SCOLIOTICO

SCOLIOSI STRUTTURATA

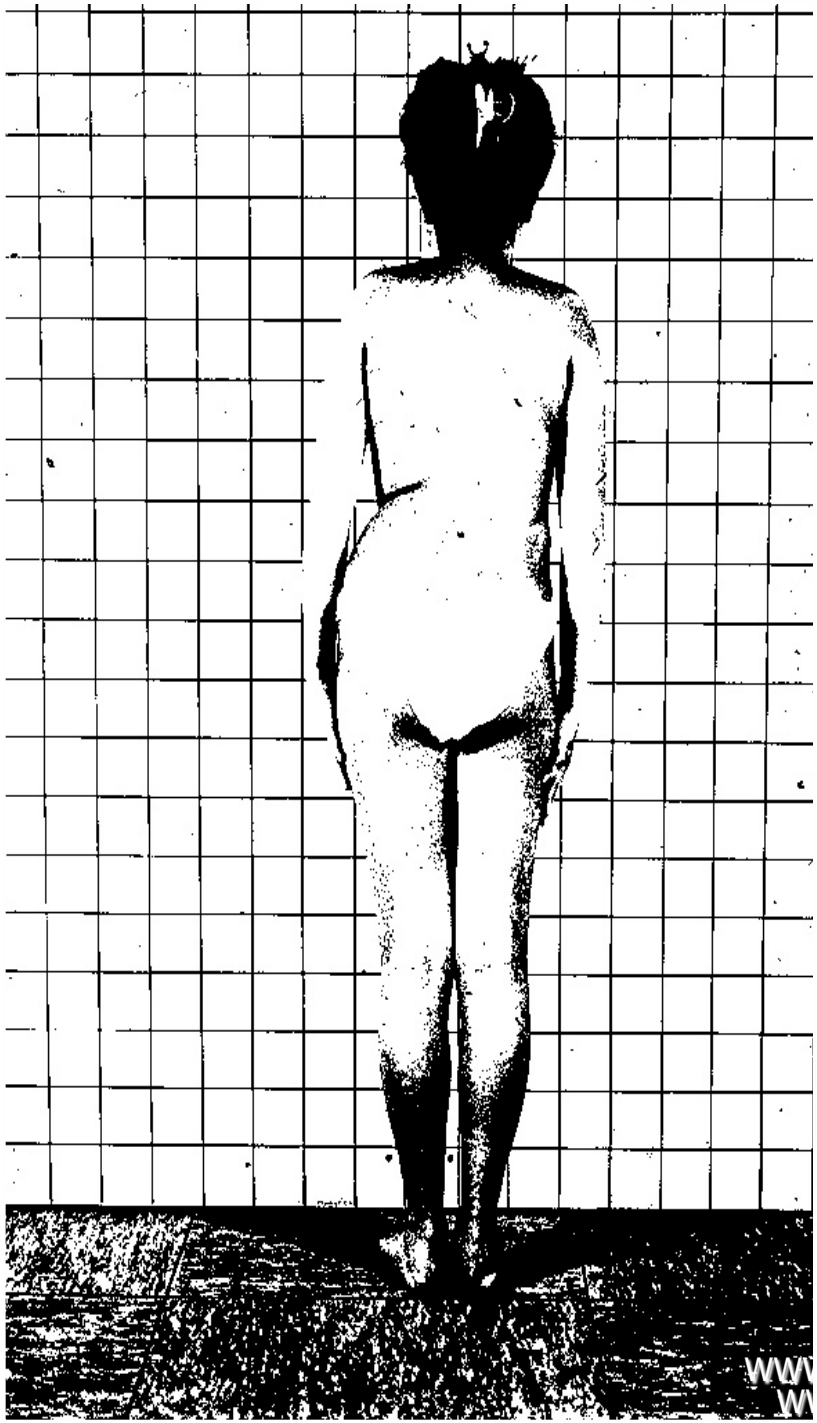

ATTEGGIAMENTO SCOLIOTICO
(scoliosi funzionale o scoliosi non strutturata)

ETEROMETRIA DEGLI ARTI INFERIORI

non facilmente distinguibili

nella fase iniziale dell'evoluzione

SCOMPARE

FUORI CARICO E A BACINO EQUILIBRATO



MISURAZIONE ARTI INFERIORI

SCOLIOSI STRUTTURATA

ETA’

DEVIAZIONE LATERALE, **PERMANENTE**, DELLA COLONNA VERTEBRALE ASSOCIATA ALLA **ROTAZIONE** DEI CORPI VERTEBRALI.

Scoliosi strutturata è una

deformità tridimensionale del rachide

una o più curve che assumono nello spazio un andamento spirale

Nella scoliosi tridimensionale conclamata

piano assiale vertebre ruotano
(spinose verso la concavità)

piano sagittale

vertebre sono posteroflesse
(scomparsa cifosi dorsale)

piano frontale

vertebre inclinate

Scoliosi strutturata

EVOLUTIVA

durante la fase dell'accrescimento e in particolare nel corso della pubertà, fino alla maturità scheletrica (fase di arresto)

Si puo' aggravare più lentamente anche nel corso dell'età adulta

(0,5 ° / anno : *aggravamento passivo*)

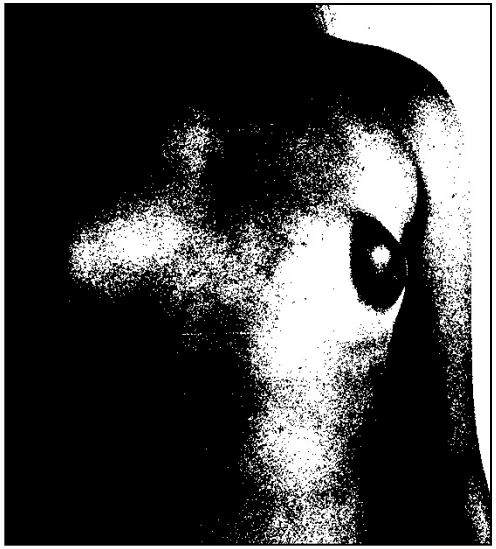

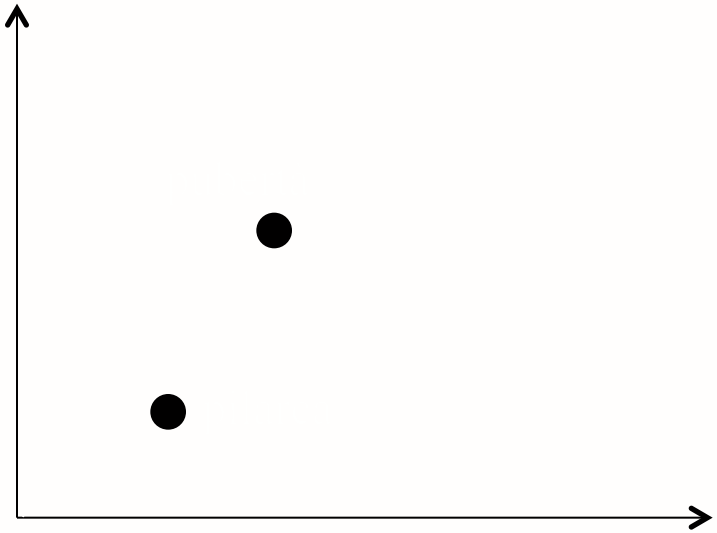

fase elastica **fase plastica**

SCOLIOSI IN ETÀ EVOLUTIVA

In età evolutiva la scoliosi non è mai causa di dolore

Lesioni vertebrali

(corpo o arco neurale)

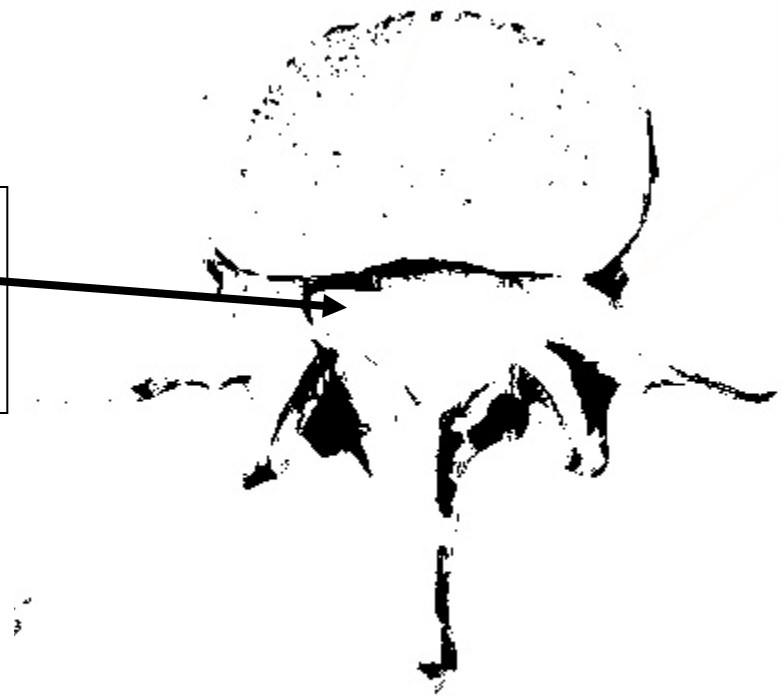

lesioni para vertebrali

Lesioni endocanalari

* **S. idiopatica** *(65%)*

* **S. congenita** *(15%)*

* **S. neuromuscolare** *(10%)*

***S. da altre cause** *(10%)*
neurofibromatosi,displasie ossee,traumatica, iatrogena.

SCOLIOSI CONGENITA

1) Difetti segmentazione

2) Difetti formazione

bilaterale

unilaterale

unilaterale completo

unilaterale

parziale

SCOLIOSI NEUROMUSCOLARE

Curva ampia in genere a localizzazione toraco-lombare associata ad obliquità pelvica

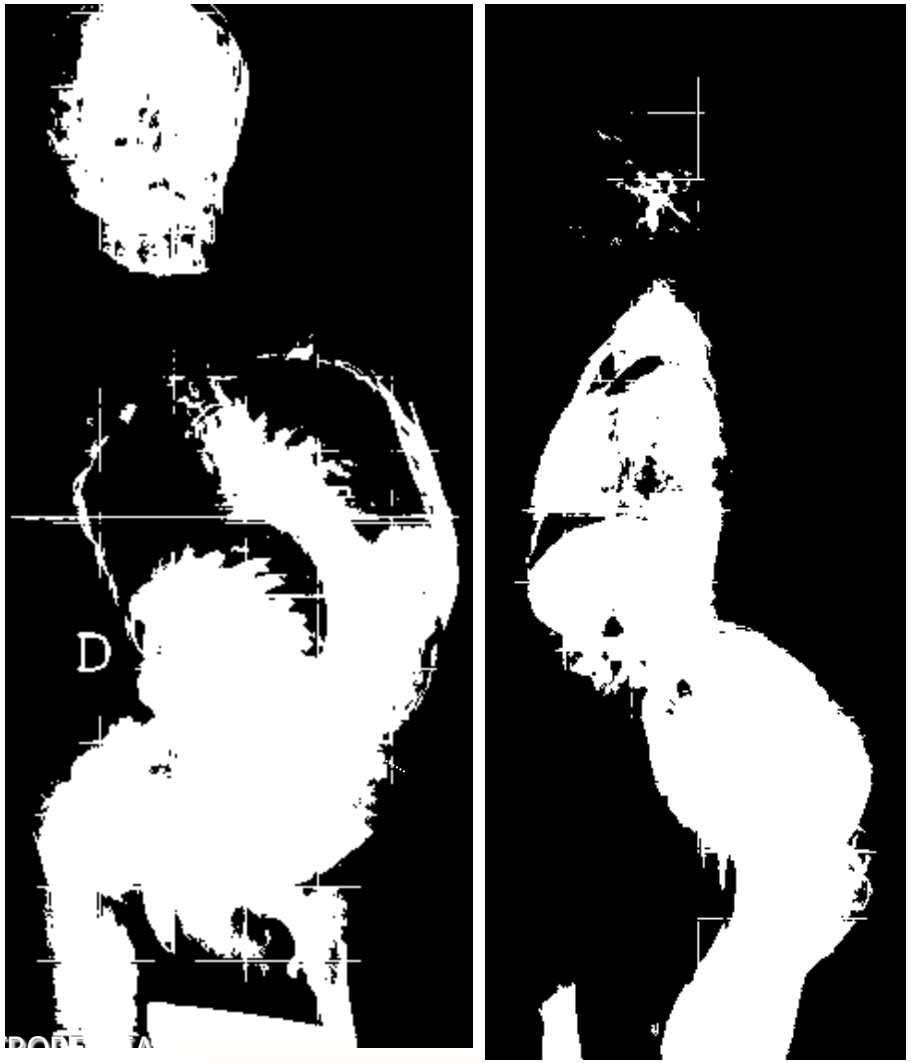

SCOLIOSI NELLA NEUROFIBROMATOSI

- **gravi cifo-scoliosi**
- **curva a corto raggio, rigida, rapidamente evolutiva**

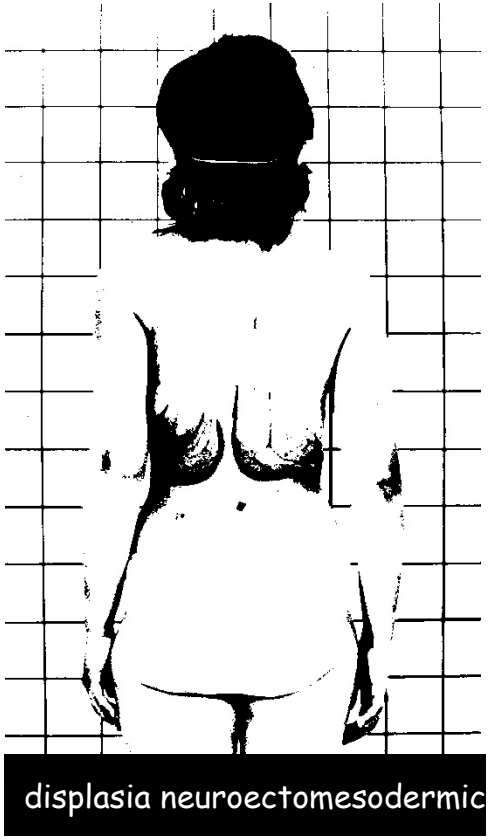

FORMA INFANTILE: primi 3 anni vita

FORMA GIOVANILE: dai 4 anni fino alla pubertà

FORMA ADOLESCENTE: da pubertà a maturità ossea

ESAME CLINICO COLONNA



Obliquità linea bis-acromiale

Diversa altezza apice scapolare

Obliquità linea bis-iliaca

Gibbo dorsale

ESAME CLINICO

GIBBO DORSALE

POSTERIORE

ASIMMETRIA MAMMARIA

ANTERIORE



Cobb<10° FKT, consigli ed osservazione

Cobb >20° <35° Corsetto, FKT

Cobb >35° Corsetto, FKT, Busto EDF

CHIRURGIA SOPRA I 40° COBB
E NELLE SCOLIOSI SECONDARIE

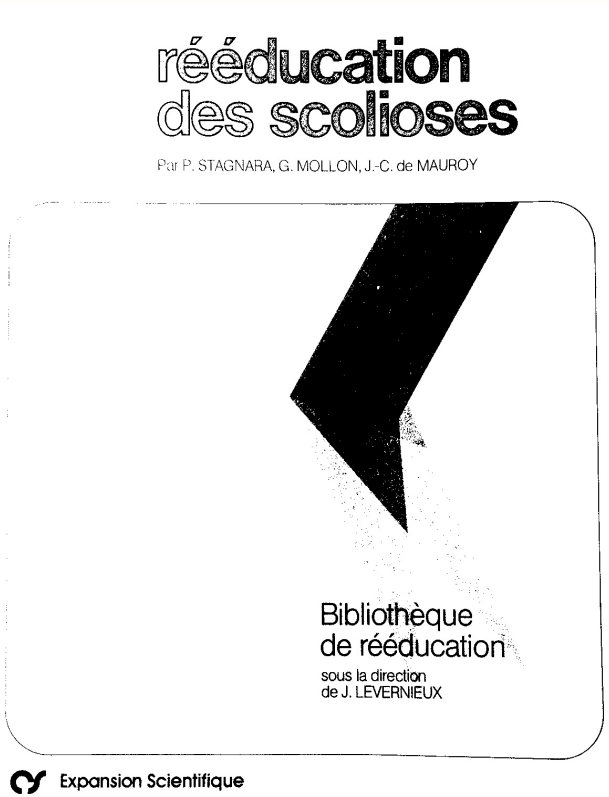

Deviazione *evolutiva non correggibile*

Obiettivo terapeutico:

BLOCCARE L'EVOLUZIONE DELLA DEVIAZIONE

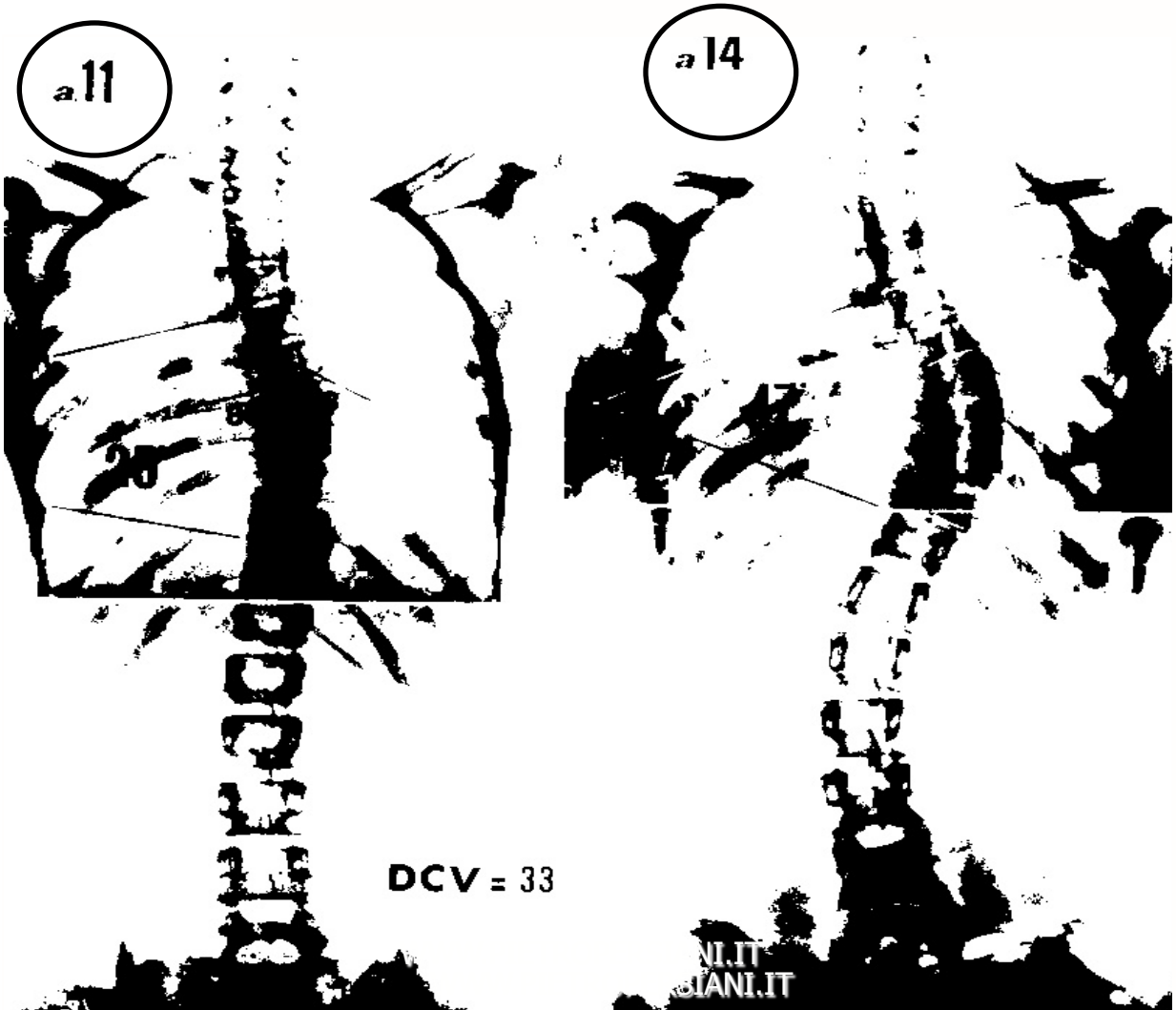

FORMETRIC



ESAME TERMOGRAFICO COMPUTERIZZATO TRIDIMENSIONALE

grazie a due telecamere che emettono fasci luminosi, è possibile produrre un'immagine computerizzata tridimensionale che conduce ad una corretta valutazione di deviazioni della colonna.

Studio e controllo di scoliosi, cifosi, lordosi e anomalie posturali

valuta l'entità delle deviazioni e monitorizza la loro evoluzione

consente stretto follow-up

NON INVASIVA

Valutazione Radiografica

RX colonna in toto sotto carico in 2 proiezioni

Quali informazioni devo ottenere?

- Valutazione del numero e dell'orientamento delle curve
- Definizione e misurazione della curva scoliotica
- Evoluzione della deformità

- Valutazione del numero e dell’orientamento delle curve

Curva singola o doppia

Destro o sinistro convessa

LOMBARE SN CONVESSA – DORSALE DESTRO CONVESSA

- Definizione e misurazione della curva scoliotica

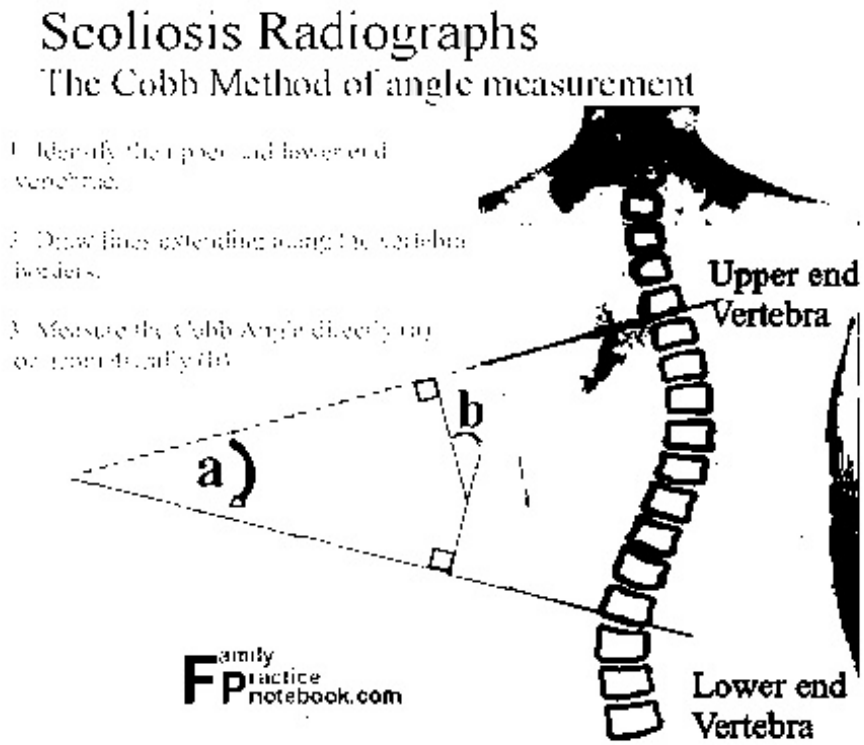

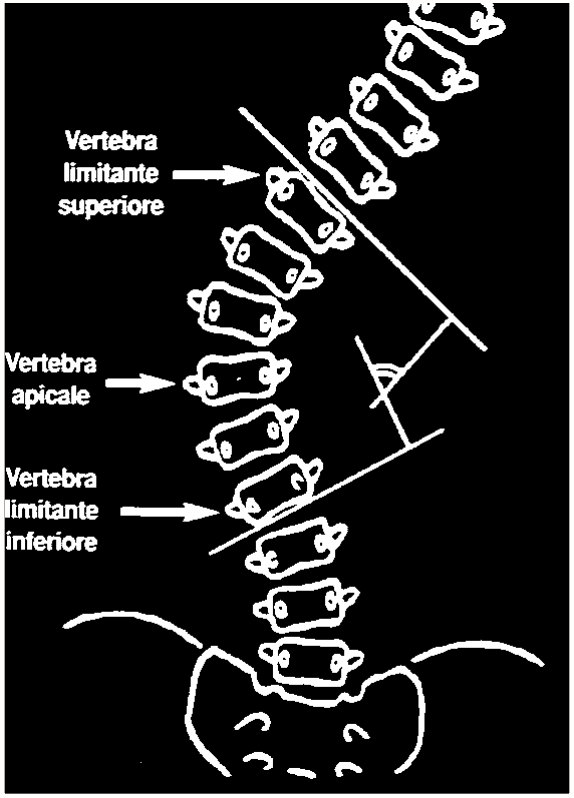

VERTEBRA LIMITANTE: ***più inclinata meno ruotata***

VERTEBRA APICALE: ***meno inclinata più ruotata***

Scoliosi lieve

Cobb<20°

Scoliosi moderata

Cobb >20°<35°

Scoliosi grave

Cobb >35°

- Evoluzione della deformità



PREVENZIONE

La **prevenzione** è l'insieme di azioni finalizzate ad impedire o ridurre il rischio, ossia la probabilità che si verifichi una patologia.

Gli interventi di prevenzione sono in genere rivolti all'eliminazione o, nel caso in cui la stessa non sia concretamente attuabile, alla riduzione dei rischi che possono generare dei danni.

RAZIONALE

SCOLIOSI IDIOPATICA
PREVENZIONE SECONDARIA

RUOLO PEDIATRA

1° FILTRO

RAZIONALE

POSNA

The Pediatric Orthopaedic Society of North America

You should examine your child's spine regularly, starting in infancy, and talk to a health care professional about any concerns.

Regular pediatric examinations also can identify cases of scoliosis.

RAZIONALE

MITI E REALTA’

ZAINO

NUOTO

MAL DI SCHIENA

RAZIONALE

MITI E REALTA’

DEPISTAGGIO

ESORDIO SUBDOLO

EVOLUTIVITA’

OBIETTIVO DEL TRATTAMENTO

RAZIONALE

SESSO FEMMINILE

FIGLI DI GENITORI AFFETTI

ETA' PREPUBERALE

ATTEGGIAMENTO SCOLIOTICO

SCOLIOMETRIA

A 3 ANNI (forme infantili o congenite)

poi

A 8 ANNI

OGNI 9 MESI o OGNI 6 MESI IN PAZ A RISCHIO

FINO A 18 -24 MESI DOPO IL MENARCA

… SPESA

DEPARTMENT OF HEALTH & HUMAN SERVICES · USA ·

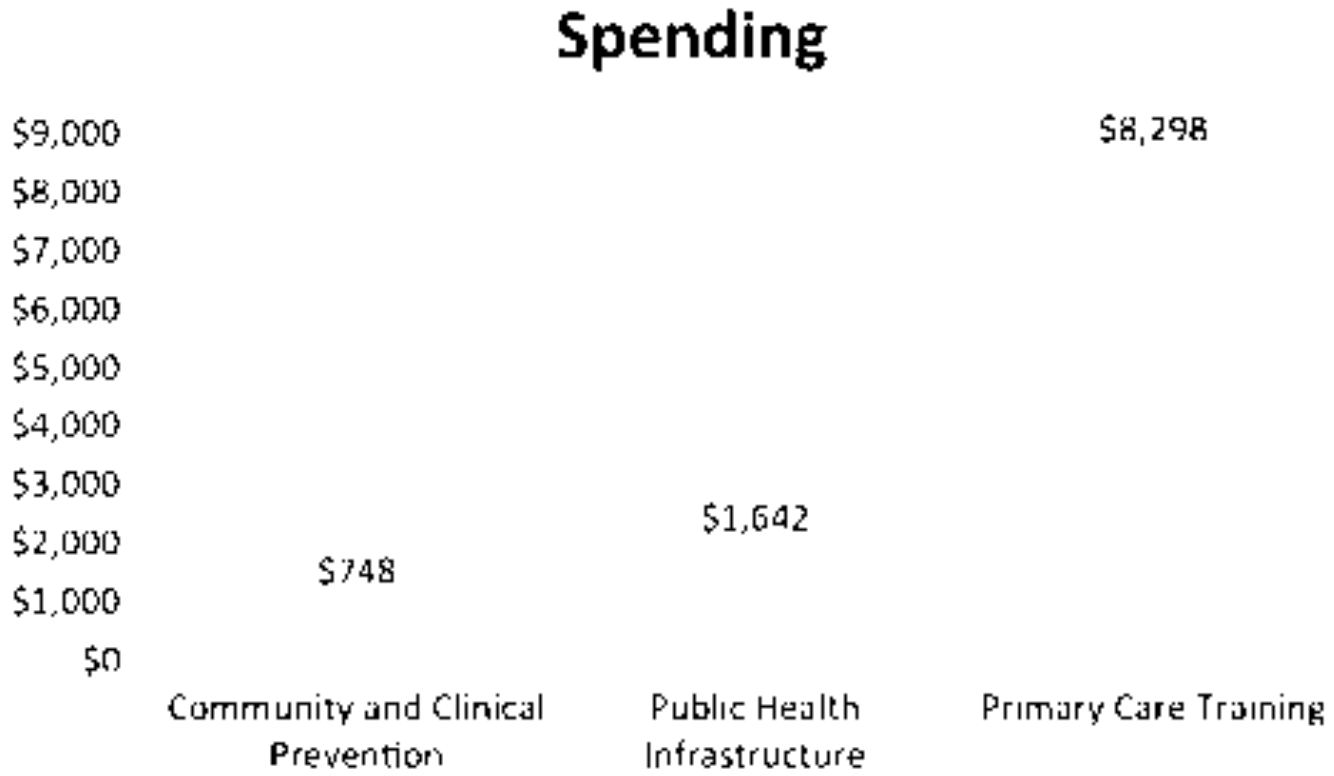
Spending
$9,000
$8,000
$7,000
$6,000
$5,000
$4,000
$3,000
$2,000
$1,000
$0
$748
$1,642
$8,298
Community and Clinical Prevention
Public Health Infrastructure
Primary Care Training

RUOLO DELLO SPECIALISTA

SUPPORTO

CONFERMA

PRESA IN CARICO

GRAZIE

WWW.PIETROPERSIANI.IT