GENERALITÀ SULLE FRATTURE DEGLI ARTI

SOLUZIONE DI CONTINUITÀ DI UN SEGMENTO OSSEO

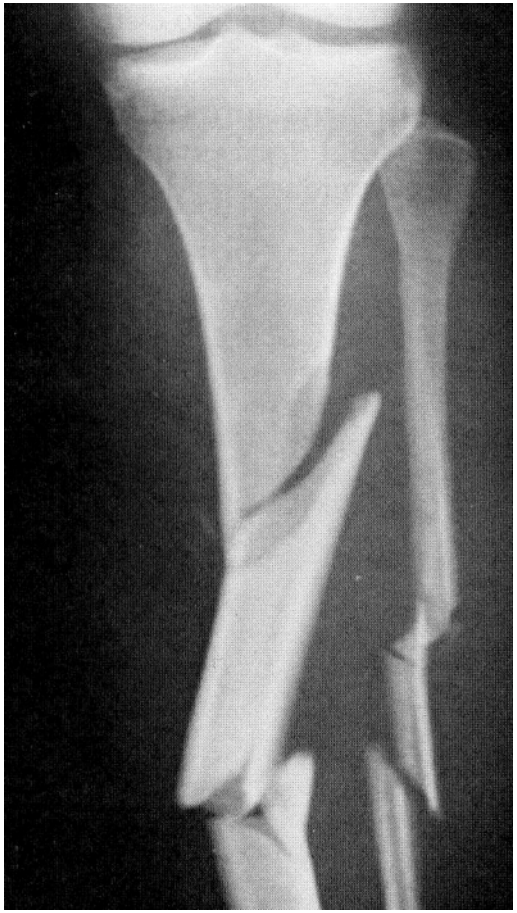

MECCANISMO DELLE FRATTURE

Traumatismo diretto

- Fratture trasversali, comminute.
- Contusioni, lesioni delle parti molli

Traumatismo indiretto

- Torsione
- Fratture spiroidi

TIPOLOGIE

trasversa

obliqua

spiroide

bifocale

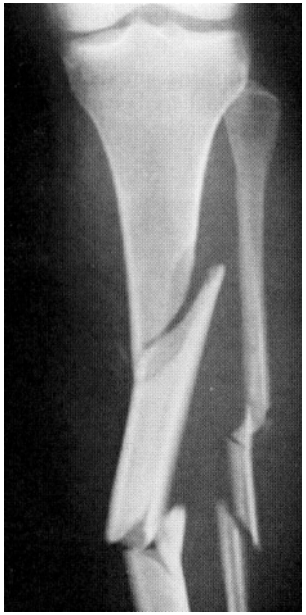

comminuta

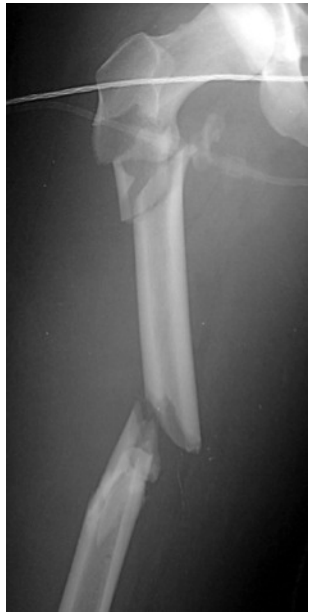

FRATTURE TRASVERSALI

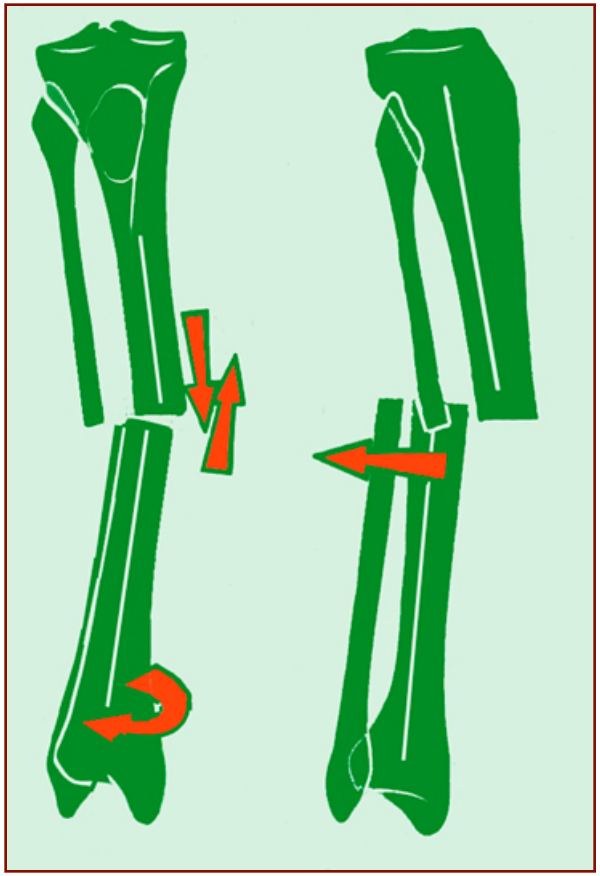

Spostamento

- Angolazione
- Rotazione
- Traslazione
- Sovrapposizione

FRATTURE TRASVERSALI

FRATTURA METAFISARIA DISTALE BIOSSEA DELLA GAMBA SCOMPOSTA

FRATTURA DIAFISARIA A FARFALLA



FRATTURE SPIROIDI DA TORSIONE



Tratto di frattura ± lungo - deformazione in rotazione

FRATTURE SPIROIDI DA TORSIONE

SE La deformazione è importante.

I frammenti possono minacciare la pelle

FRATTURE ISOLATE DELLA TIBIA



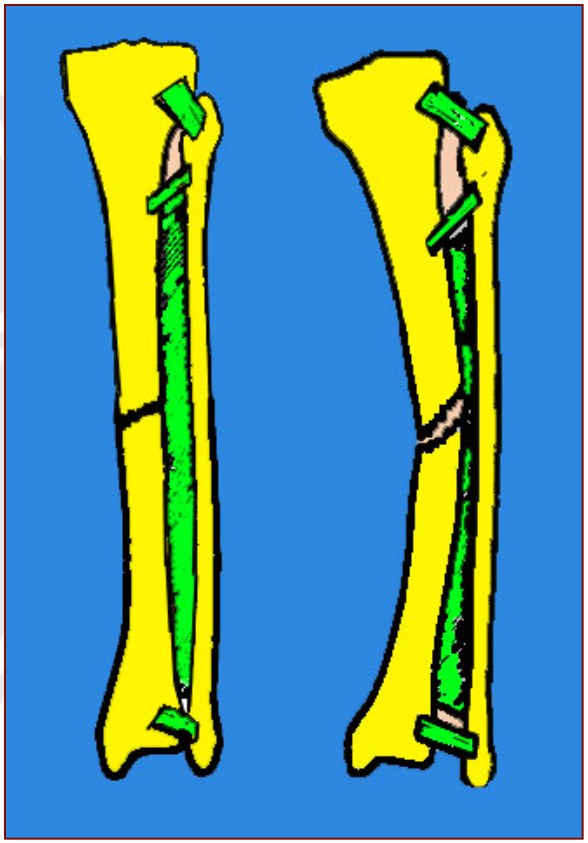

- La deformazione è raramente importante
- La riduzione è difficile da ottenere a causa dell'integrità del perone
- C 'è la tendenza alla recidiva della deformazione in varo.

FRATTURE COMMINUTE

Trauma diretto

Lesioni cutanee

Lesioni delle parti molli:

- muscoli
- vasi
- nervi

FRATTURE A DUE LIVELLI



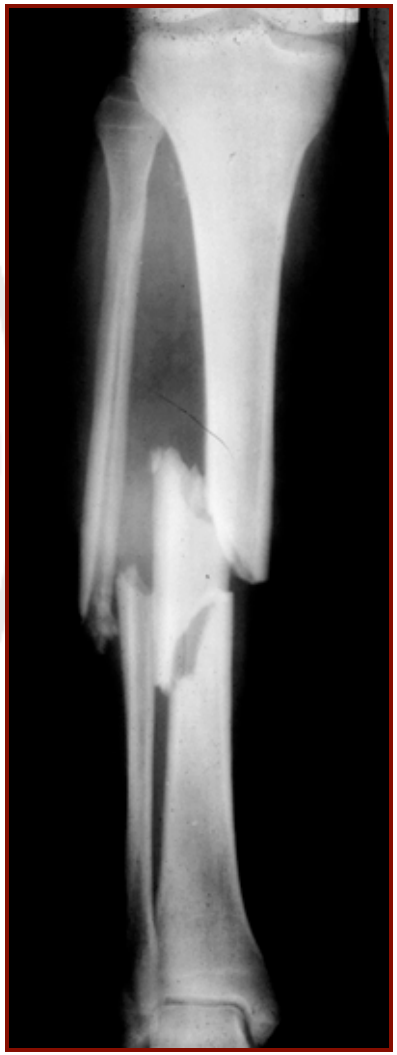

FRATTURE META-EPIFISARIE

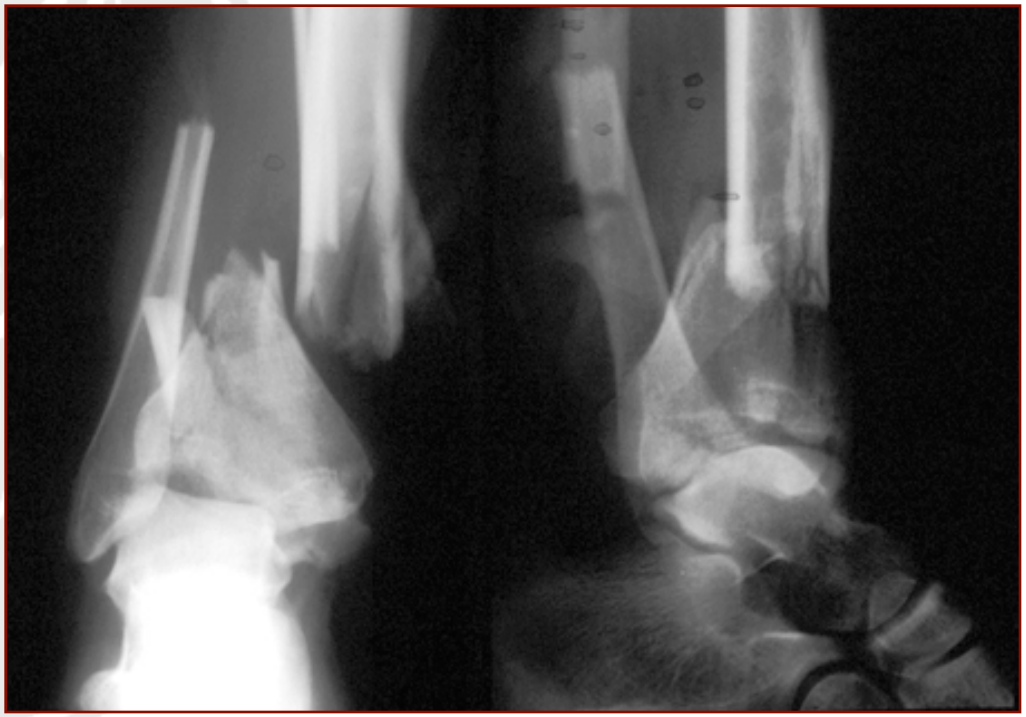

FRATTURE META-EPIFISARIE

DEFORMAZIONI DELLE FRATTURE



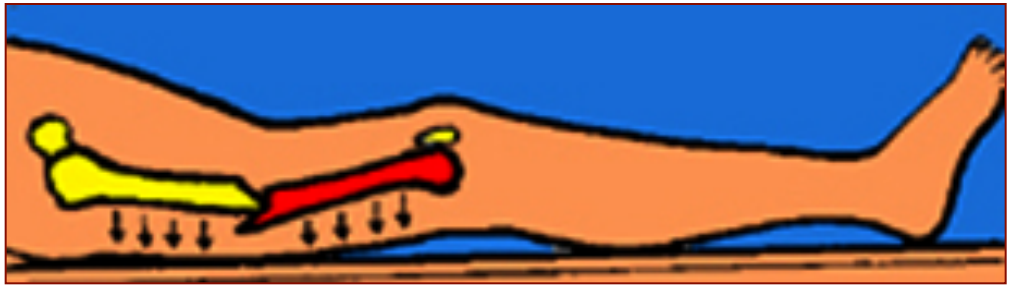

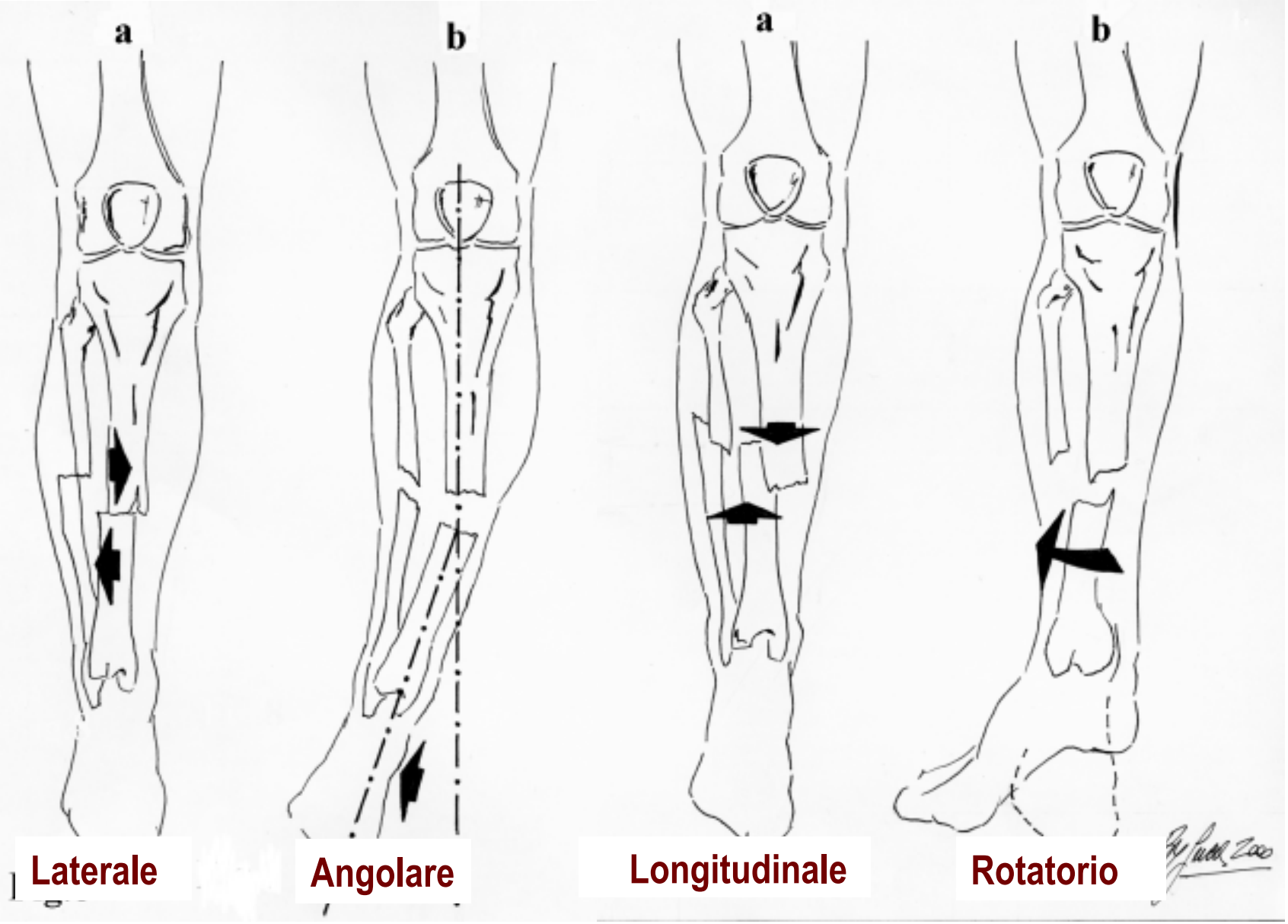
a
b
a
b
Laterale
Angolare
Longitudinale
Rotatorio

CHE COS'È UNA *FRATTURA INGRANATA* E QUALI CONSEQUENZE TERAPEUTICHE L'INGRANAMENTO DETERMINA?

Definizione: fratture con schiacciamento delle spongiosa e impatto dei frammenti, **con** stabilità del focolaio di frattura

Trattamento: Il trattamento ortopedico è possibile, senza riduzione, se c' è una piccola angolazione.

Esempi: polso, collo femorale, collo omerale.

QUALI SONO LE COMPLICANZE DELLE FRATTURE ARTICOLARI ?

LIMITAZIONE DEI MOVIMENTI

ARTROSI

ALGODISTROFIA

ARTRITE IN CASO D'INFEZIONE

PSEUDARTROSI (RARE)

FRATTURE ARTICOLARI

FRATTURE DA FATICA

Molteplici sforzi ripetuti su di un osso.

La più frequente ha sede a livello del collo dei metatarsi medi, sito privilegiato nel corso della marcia.

E' la frattura tipica delle giovani reclute dell'esercito a cui vengono imposte lunghe marcie a cui non sono abituate.

Fratture degli sportivi in seguito ad un sovra-allenamento (es delle fratture dei danzatori e dei corridori).

Fratture da fatica tipiche dei 3 metatarsi interni

FRATTURE DA FATICA

Queste fratture sono spesso parziali e difficili da reperire sulle radiografie (visibili alla scintigrafia ossea).



Fratture da fatica della tibia

TRATTAMENTO ORTOPEDICO DELLE FRATTURE

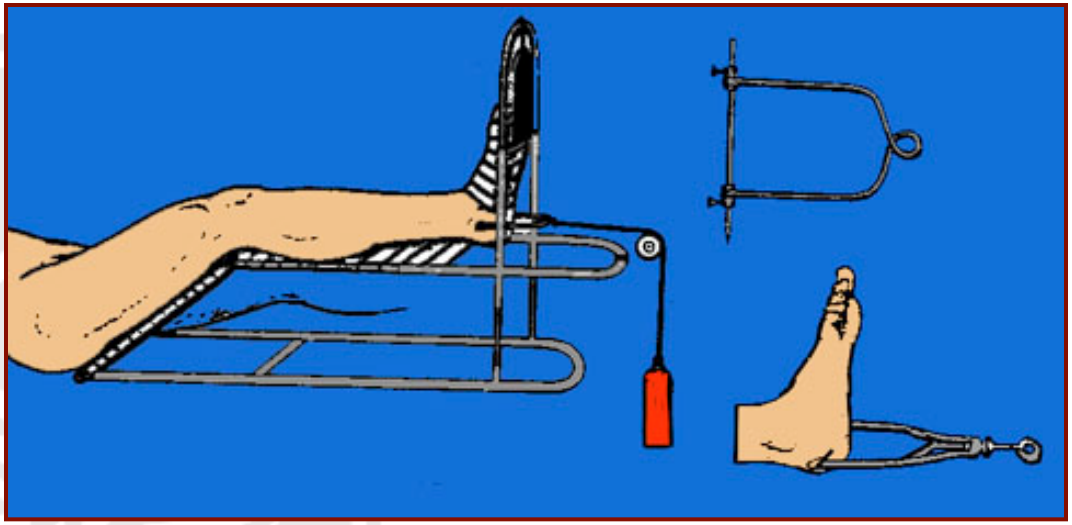

TRAZIONE SU LETTINO ORTOP.

TRATTEMENTO D'ATTESA (CONTROINDICAZIONE MOMENTANEA ALLA OPERAZIONE)

RARAMENTE TRATTAMENTO COMPLETO

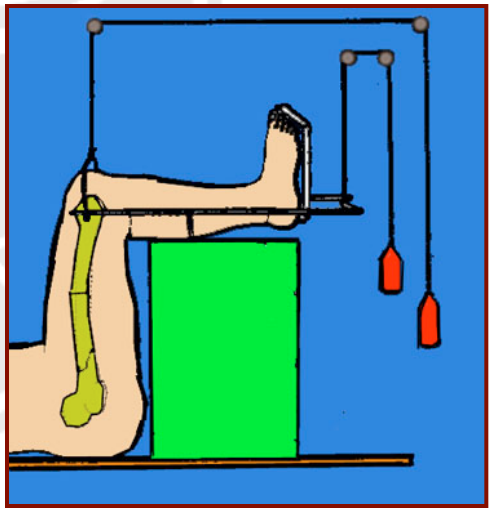

TRAZIONE VERTICALE PER LE FRATTURE DELLA DIAFISI DEL FEMORE

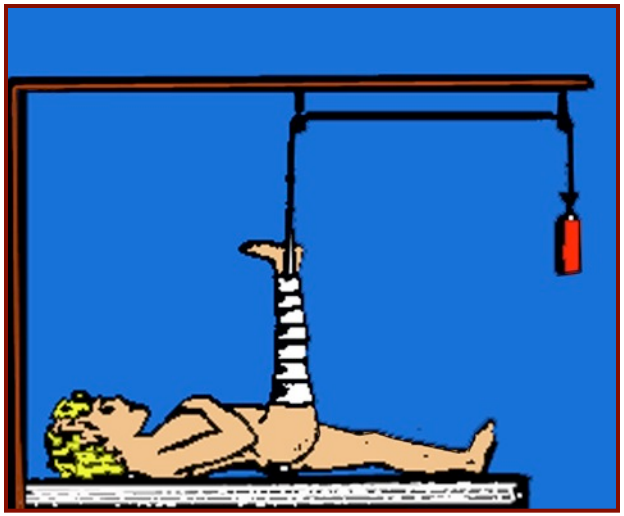

TRAZIONE A PELLE (BAMBINI)

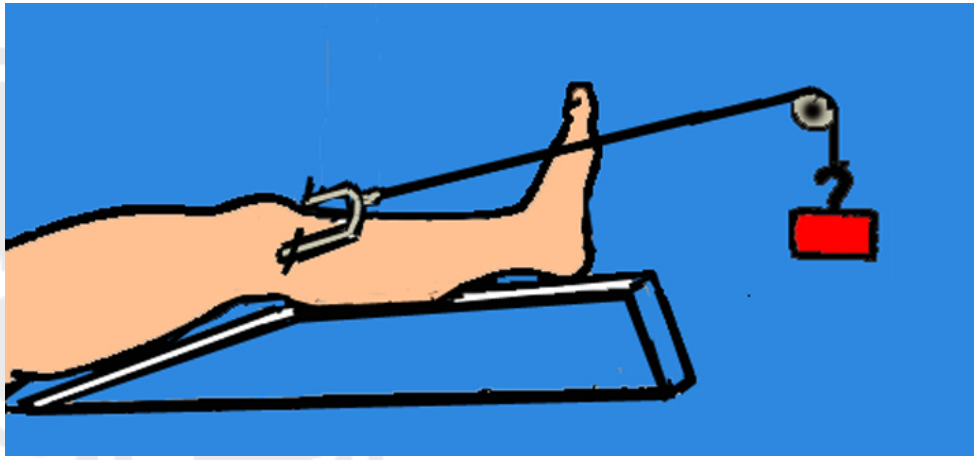

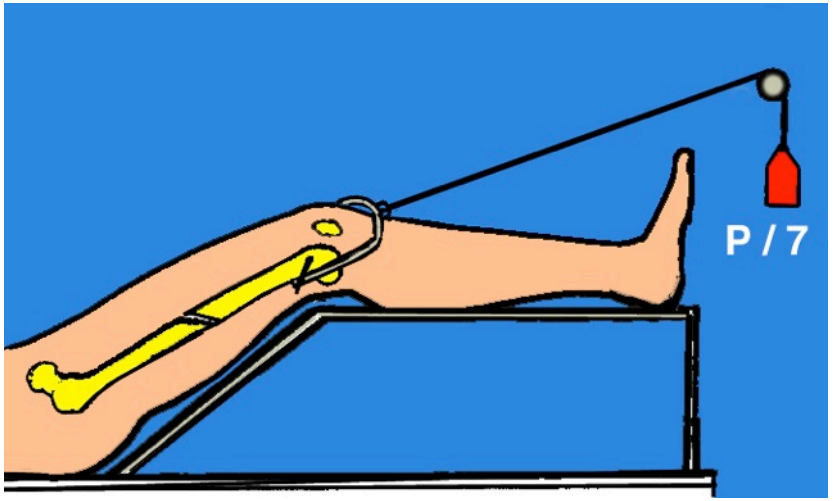
P / 7

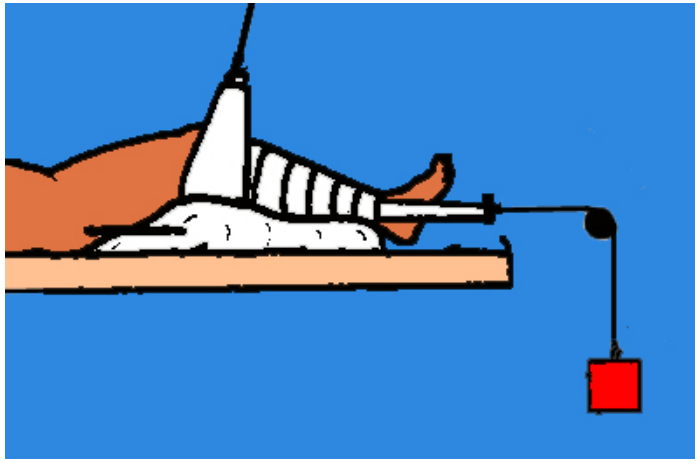

FRATTURE CON DEFORMAZIONE

Riduzione manuale della deformazione ed apparecchio gessato

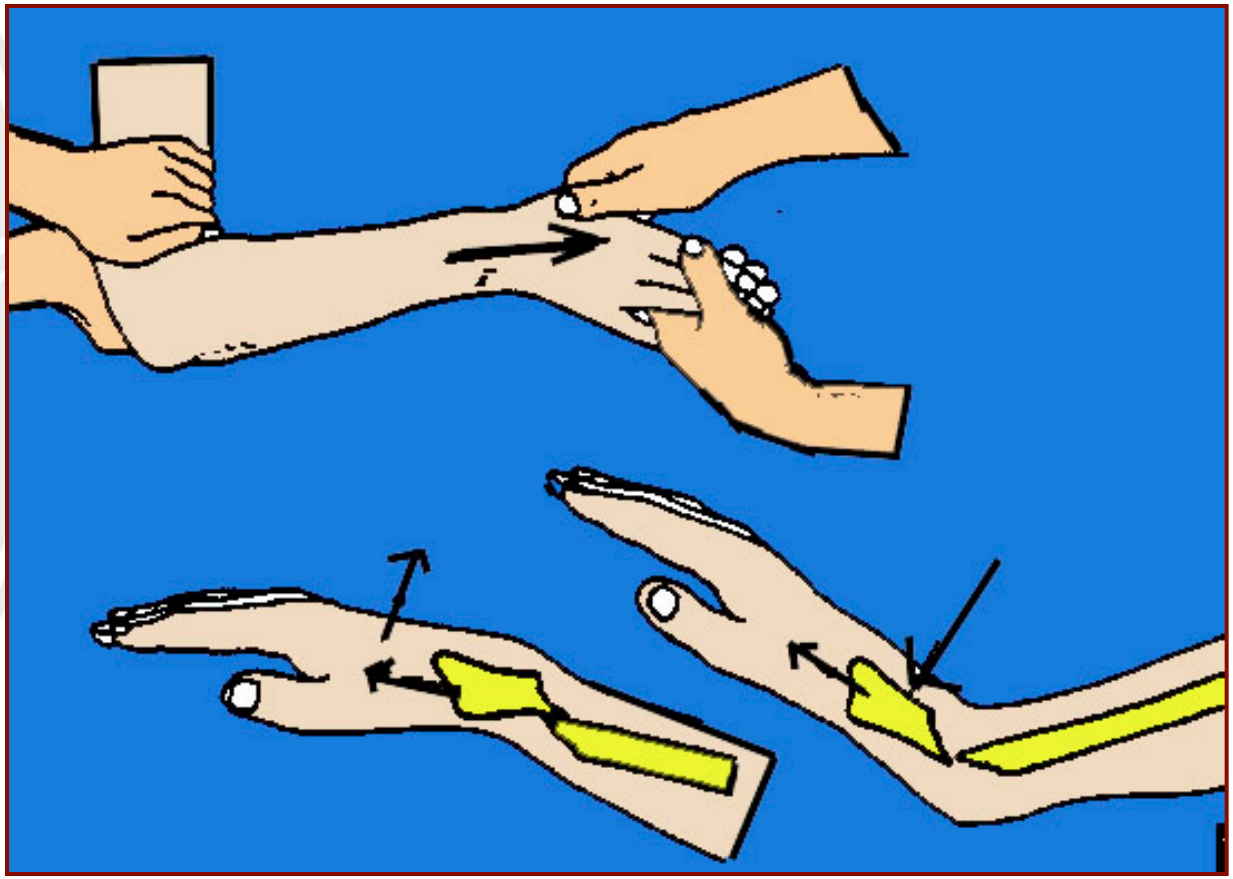

QUALI SONO LE COMPLICAZIONI POSSIBILI CON UN GESSO CIRCOLARE PER LE FRATTURE DIAFISARIE NON ESPOSTE?

- SINDROMI COMPARTIMENTALI
- FLEBITI
- EMBOLIA GRASSOSA
- ESCARE CUTANEE
- DEFORMAZIONE SECONDARIA

Precauzioni - sorveglianza del gesso

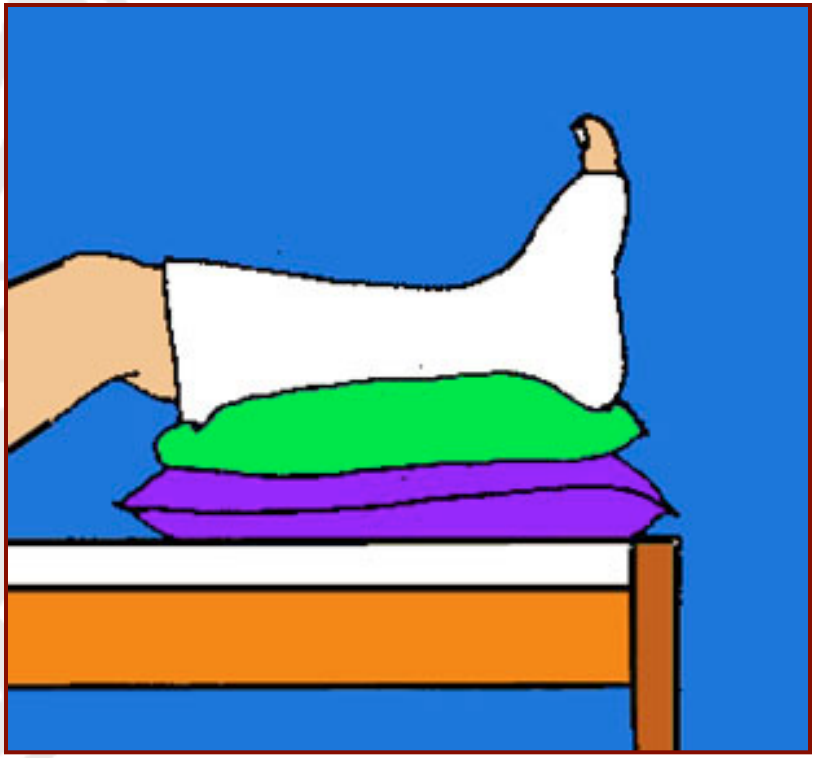

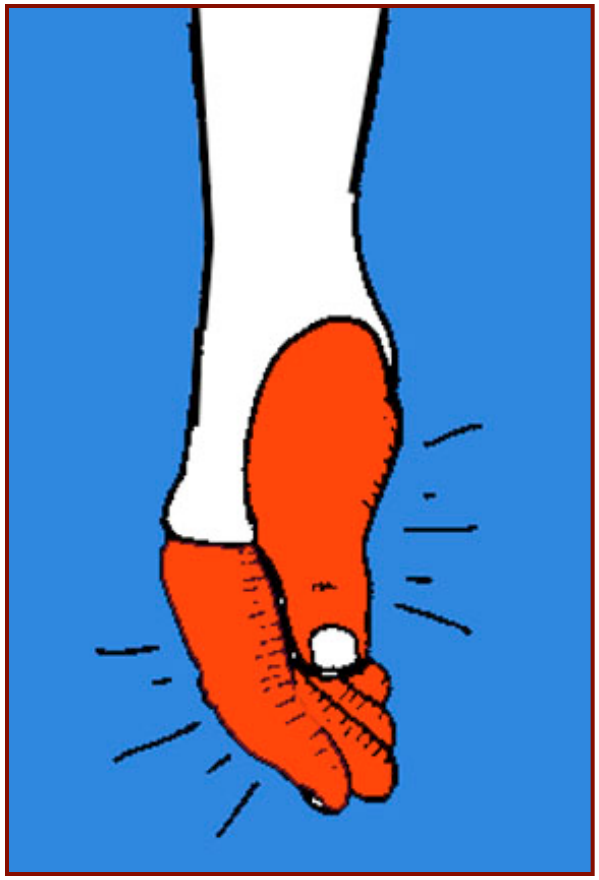

Mantenere l ’arto sollevato

Gessi non troppo stretti !!


NIKO

FASI DELLA FORMAZIONE DEL CALLO OSSEO

Fase dell’ematoma e dell'infiammazione (20 gg)

Formazione di un callo di congiunzione (da 20 a 30 gg)

Calcificazione del callo osseo (da 30 a 60 gg)

Fase di rimodellamento del callo, che segue le linee di forza

Stadio 1: L'ematoma - La reazione infiammatoria

(dal primo al 20° giorno)

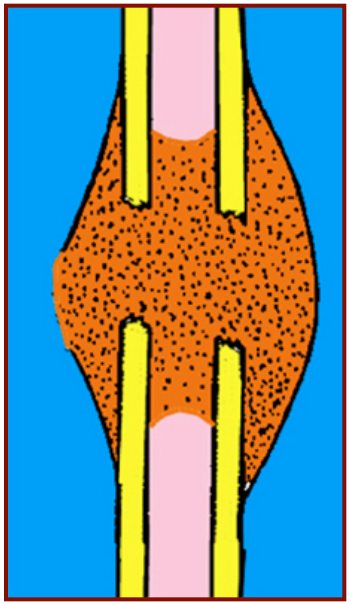

- Il focolaio di frattura viene invaso dall'ematoma

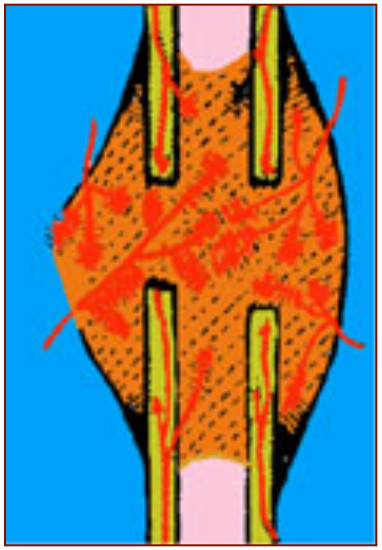

- Questo ematoma si traforma rapidamente e si organizza con la comparsa di nuovi vasi provenienti dai tessuti sani circostanti

- L'ematoma viene sostituito a poco a poco da tessuto fibroso vascolarizzato. La proliferazione cellulare è già intensa 24 ore dopo il trauma

Stadio 2: Il callo di congiunzione

(Dal 20° al 30°)

- Il focolaio di frattura acquisisce una certa stabilità grazie allo sviluppo del callo fibroso: si "invischia".

- La mobilità diminuisce, si depositano sali di calcio. Il tessuto fibro-vascolare presenta una metaplasia ossea che definisce il callo primario.

- L'apporto vascolare aumenta, compaiono degli osteoclasti che cominciano a riassorbire le estremità ossee devitalizzate.



Stadio 3: L'ossificazione del callo

(dal 30° al 60° giorno)

- Il callo osseo comincia a comparire sulla radiografia, a partire dal 30° giorno.
- C'è un callo periosteo che si sviluppa in periferia e un callo endostale qui si forma nella cavità midollare.
- Le sollecitazioni in compressione e in trazione sono utili allo sviluppo del callo.
- Il callo si modella e si organizza formando una giunzione efficace fra i due frammenti, a condizione che lo spazio fra di essi sia minimo.

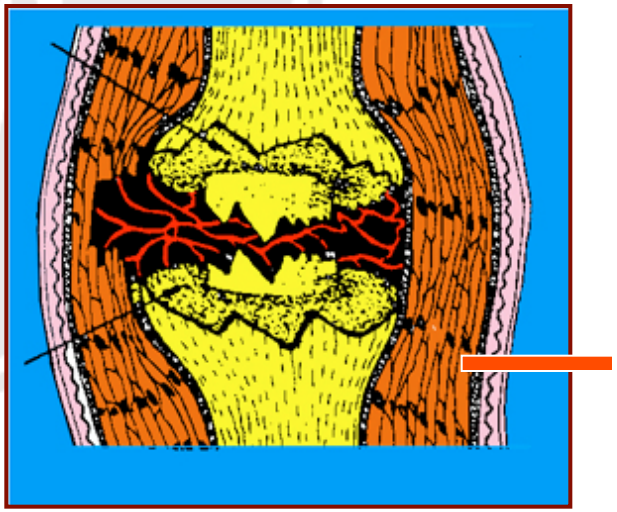

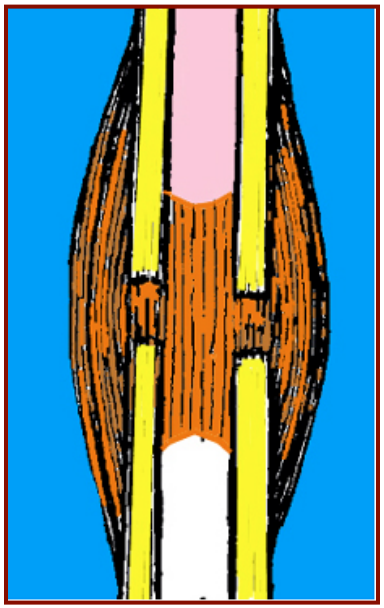

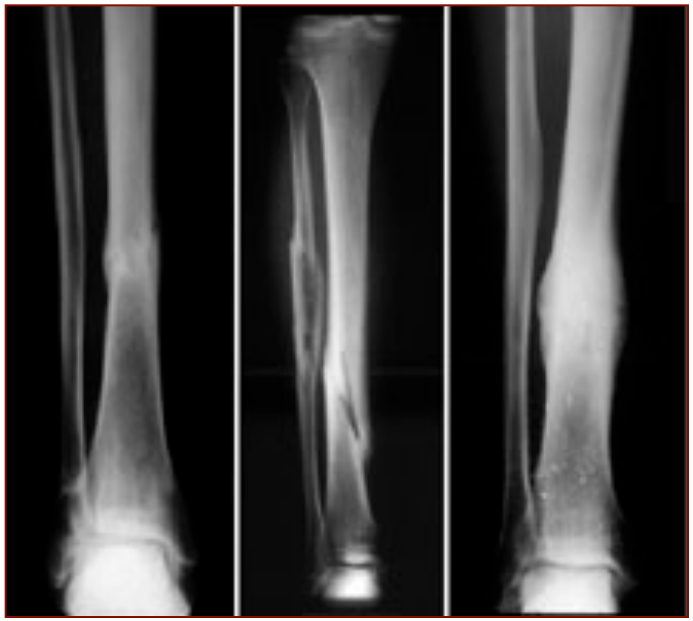

CONSOLIDAMENTO OSSEO

IL CALLO OSSEO SI SVILUPPA ANCHE IN CASO DI SPOSTAMENTO SSE DI MODESTA ENTITÀ

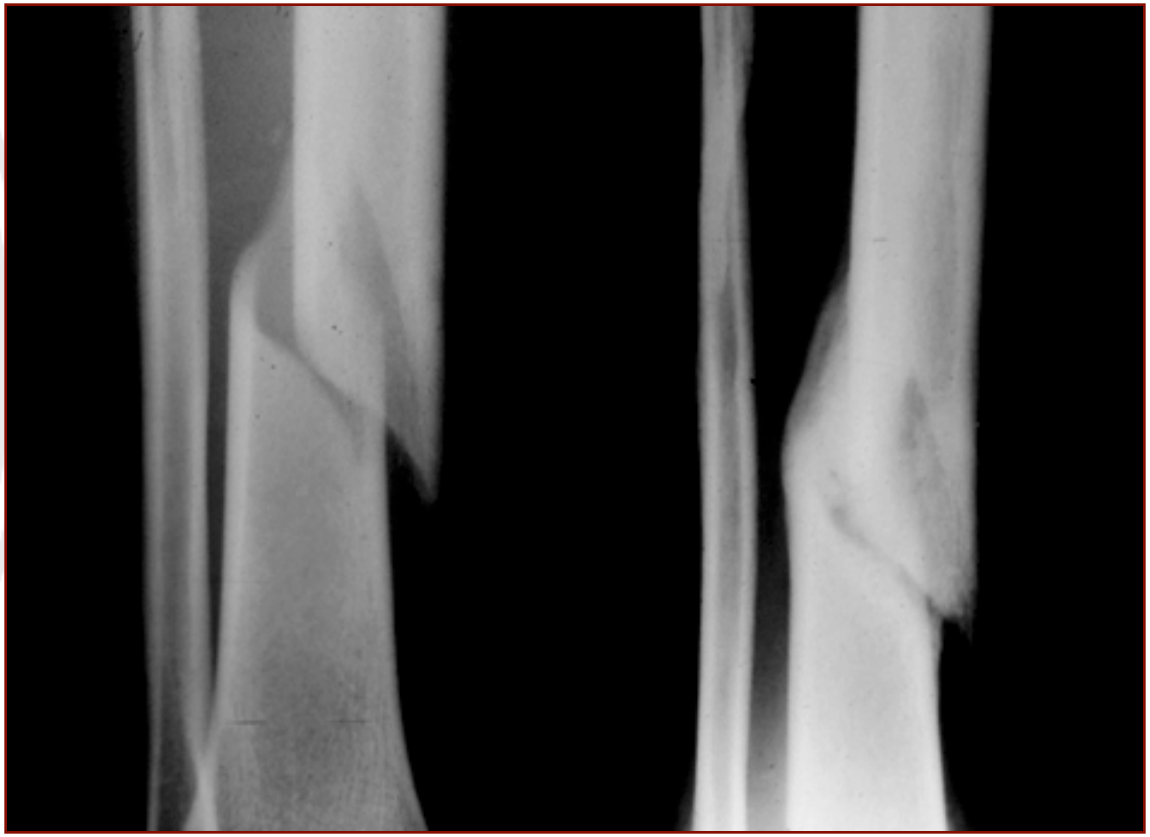

RIMODELLAMENTO DEL CALLO NEL BAMBINO

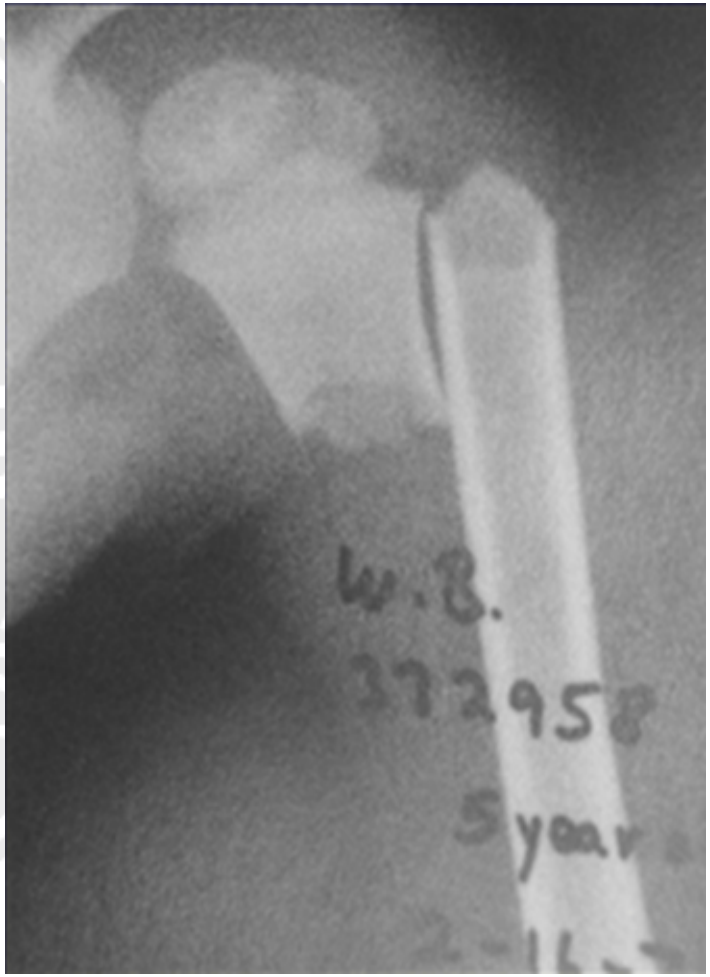

7 FATTORI CHE RITARDANO IL CONSOLIDAMENTO OSSEO:

L'età

La localizzazione nella diafisi

L’esposizione cutanea

L’evacuazione dell’ematoma

L’instabiltà del focolaio di frattura

L'interposizione muscolare

L'infezione

COMPLICANZE PRECOCI

ESPOSIZIONE CUTANEA

LESIONE VASCOLARE

LESIONE NERVOSA

EMBOLIA GRASSOSA

INFEZIONE

ESPOSIZIONE CUTANEA

DALL'INTERNO
ALL'ESTERNO

DALL'ESTERNO
ALL'INTERNO

3 stadi

Rischio settico ++

CLASSIFICAZIONE SEC. GUSTILO

Tipo 1° : tessuti molli danneggiati per meno di 1 cm.

Tipo 2° : tessuti molli danneggiati per più di 1 cm.

Tipo 3° : tessuti molli estesamente danneggiati

GUSTILO II : tessuti molli danneggiati per più di 1 cm.

GUSTILO III a

GUSTILO III b

GUSTILO IIIc

Fratture esposte

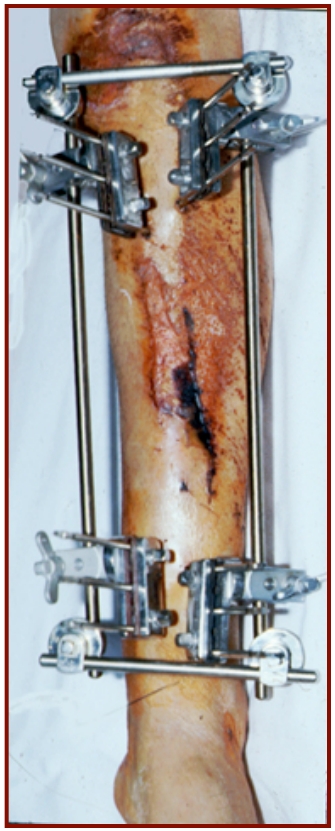

Stadio 1

Ferita semplice senza scollamento

Stadio 2

Bordi recisi

sutura semplice

Stadio 3

Perdita di sostanza

1

PROTOCOLLO

TOILETTE CHIRURGICA, LAVAGGIO

CHIUSURA CUTANEA SENZA TENSIONE

OSTEOSINTESI CON FISSATORE ESTERNO

PROFILASSI ATT E VACCINAZIONE

TRATTAMENTO ANTIBIOTICO

VAC

TRAUMA DA SCHIACCIAMENTO

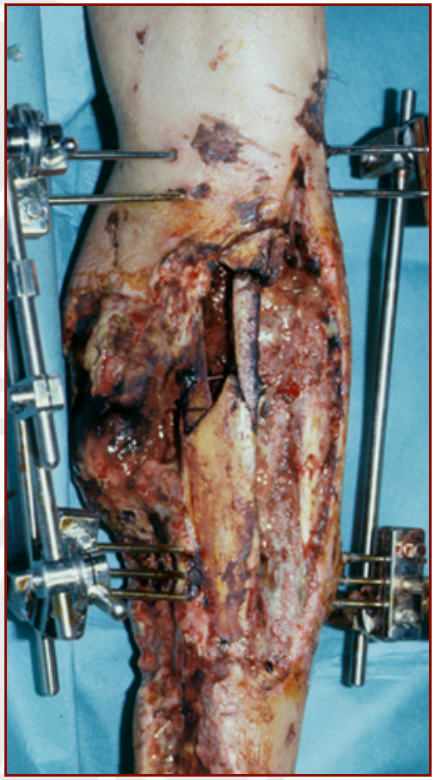

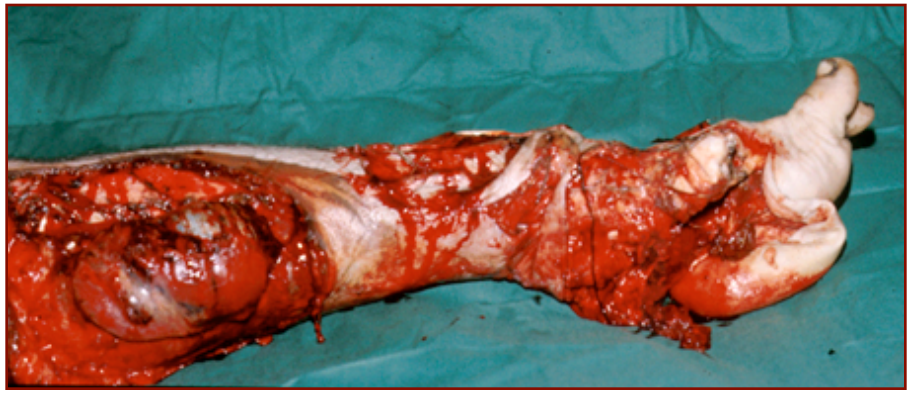

Rischio di « crush injury »

Chirurgia plastica di copertura
Lembo vascolarizzato (peduncolato o libero)

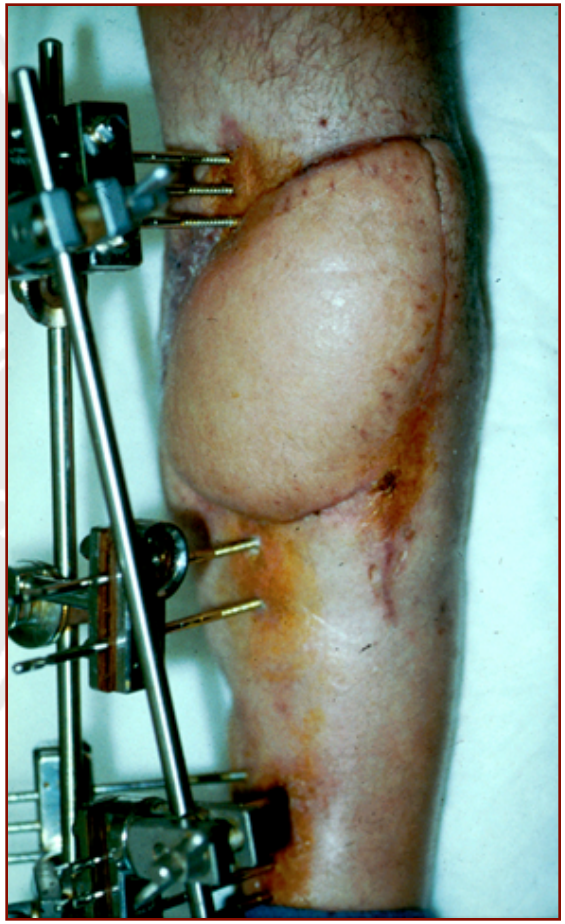

Dispositivo per avvicinare i bordi cutanei di una ferita o di un’incisione di scarico

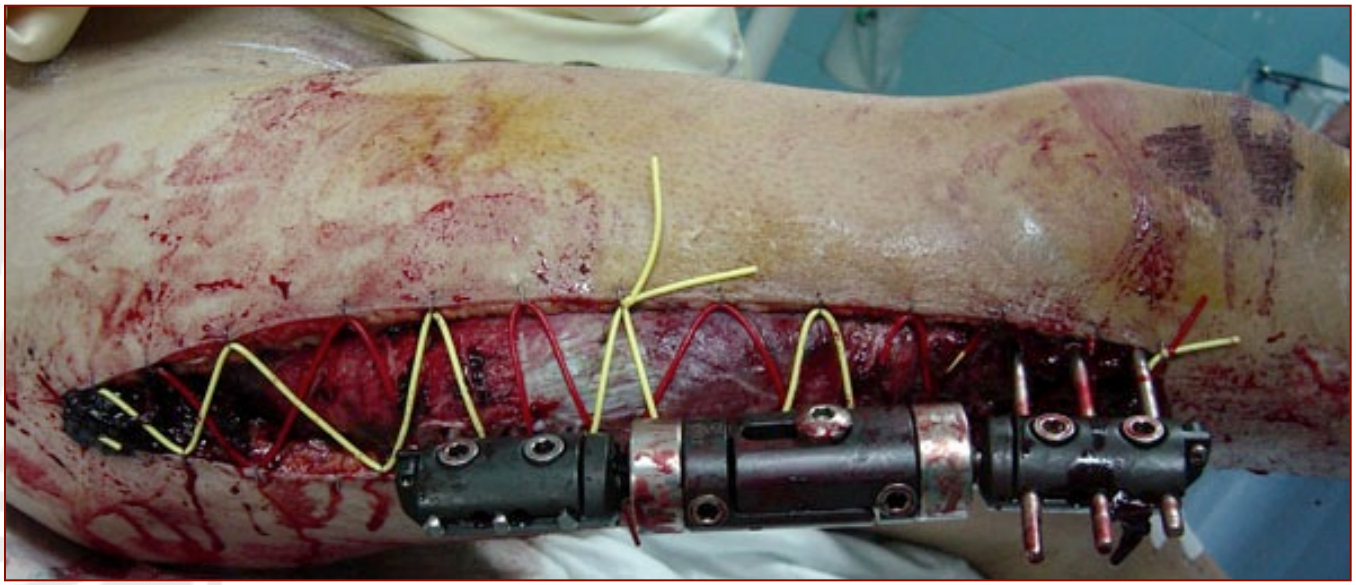

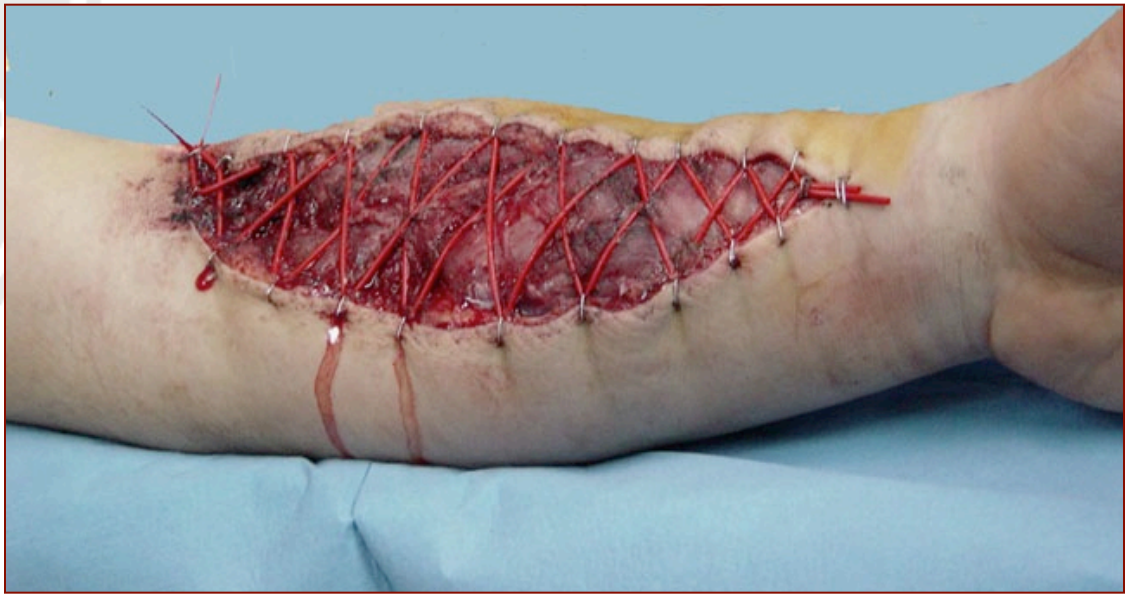

VANTAGGI FISSATORE ESTERNO

- IMMOBILIZZAZIONE STABILE DELLA FRATTURA
- FACILITA' DI MONTAGGIO IN URGENZA
- SI EVITA LA SINTESI INTERNA, CON RISCHIO DI INFEZIONE
- NON SI DEPERIOSTANO I FRAMMENTI
- E' POSSIBILE LA MOBILIZZAZIONE DELLE ARTICOLAZIONI
- FACILITÀ D'ACCESSO PER LA CURA DELLE PARTI MOLLI
- PUÒ RIMANERE POSIZIONATO FINO A CHE SI OTTIENE IL CONSOLIDAMENTO (CARICO POSSIBILE)
- PUO ESSERE CONVERTITO A SINTESI INTERNA

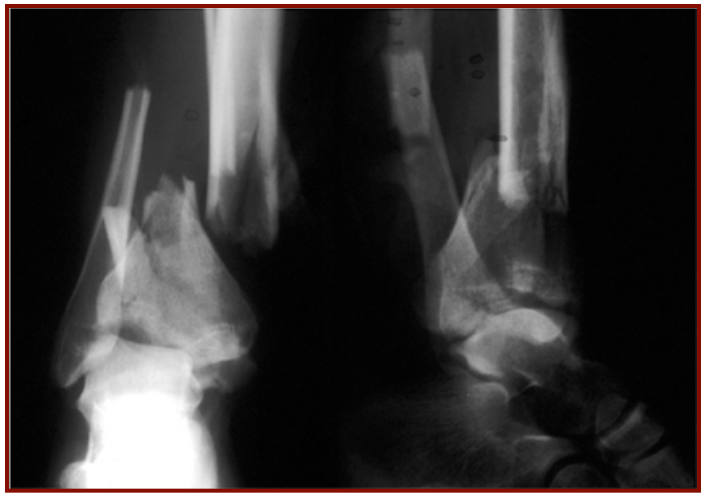

Complicanze vascolari

Palpazione del polso

Doppler o arteriografia:

Sezione, compressione, dissezione dell ’intima

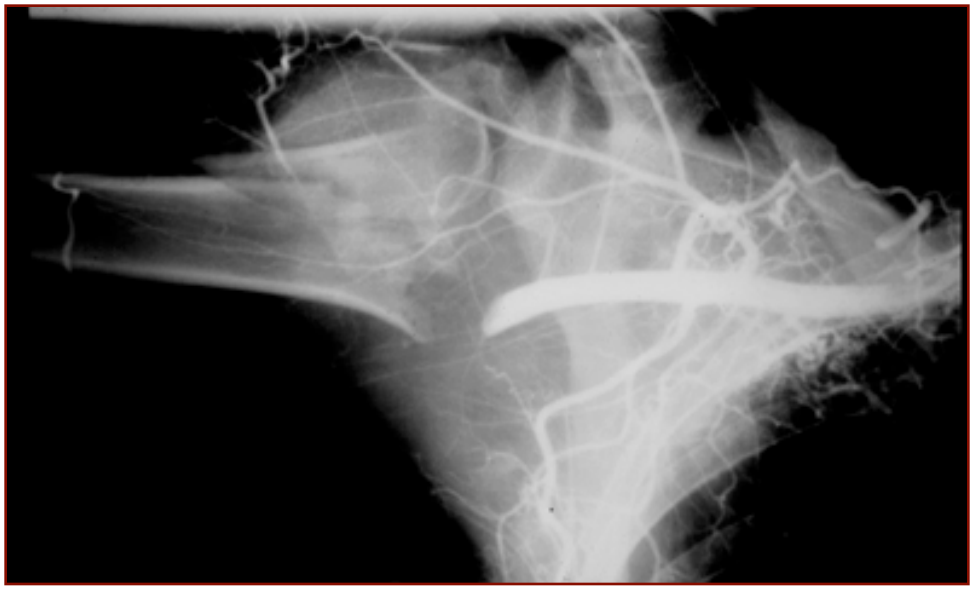

Arterie distali

Grossi tronchi arteriosi

Necrosi cutanea

Esposizione dei frammenti di frattura dopo necrosi cutanea

Algodistofia post-traumatica

Osteoporosi

Dopo trattamento chirurgico

od ortopedico

Spostamenti secondari

DIFFICOLTÀ DI CONSOLIDAMENTO

RITARDO DI CONSOLIDAMENTO

PSEUDOARTROSI

CONSOLIDAMENTO VIZIOSO

Consolidamento vizioso

Consolidamento vizioso

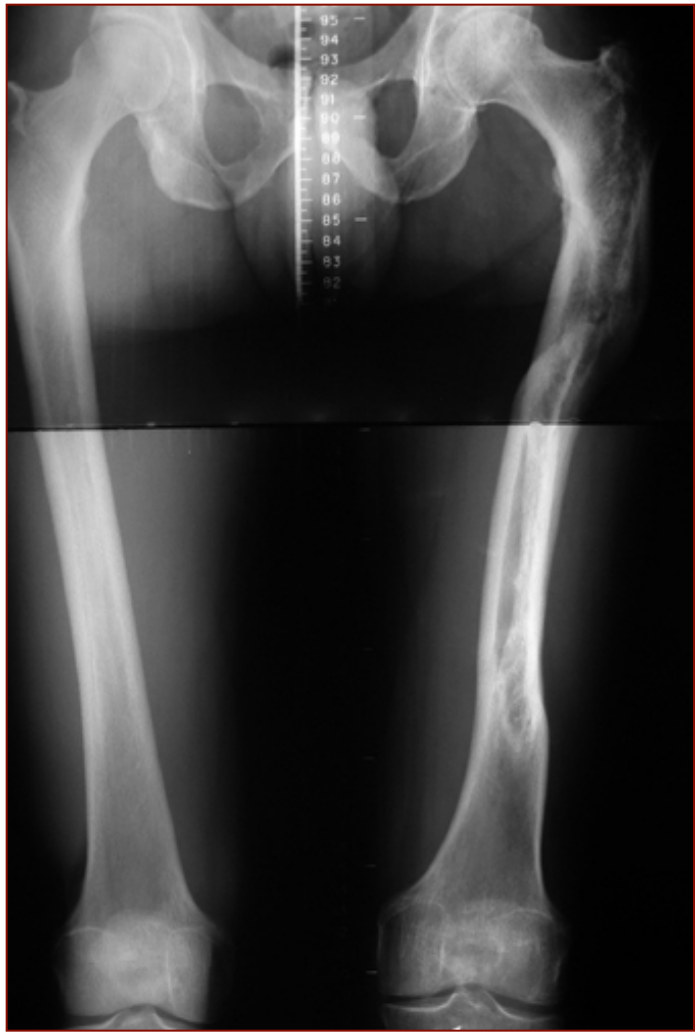

Consolidamento vizioso

Callo vizioso in varo del terzo distale della tibia

Consolidamento vizioso

Eterometria degli arti

Consolidamento vizioso

- **Callo vizioso in varo ed in recurvato**

Consolidamento vizioso

- Callo vizioso in rotazione

Consolidamento vizioso

- Callo vizioso in varo

Consolidamento vizioso

Callo vizioso

- Traslazione
- Sovrapposizione
- Valgo

Consolidamento vizioso

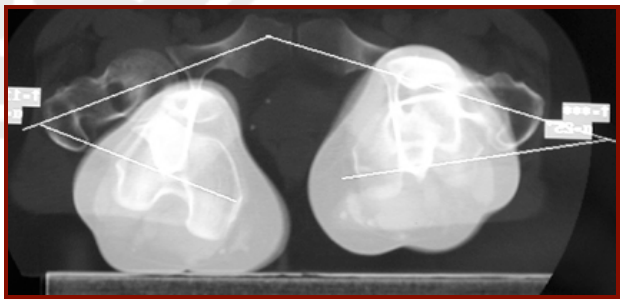

Valgo

Sovrapposizione

Rotazione

SEGNI CLINICI E RADIOLOGICI DI UNA PSEUDARTROSI DI GAMBA

- DOLORE ALLA DEAMBULAZIONE
- CALORE LOCALE, ROSSORE
- MOBILITÀ DEL FOCOLAIO
- ASPETTO IPERTROFICO A “ZAMPA DI ELEFANTE”
- MARGINE PIÙ O MENO AMPIO
- PROLIFERAZIONE OSSEA ESTERNA
- PROLIFERATIONE INTRA-CANALE (RESTRINGIMENTO)

PSEUDOARTROSI IPERTROFICA

PSEUDOARTROSI ATROFICA

Pseudartrosi ipertrofica del perone

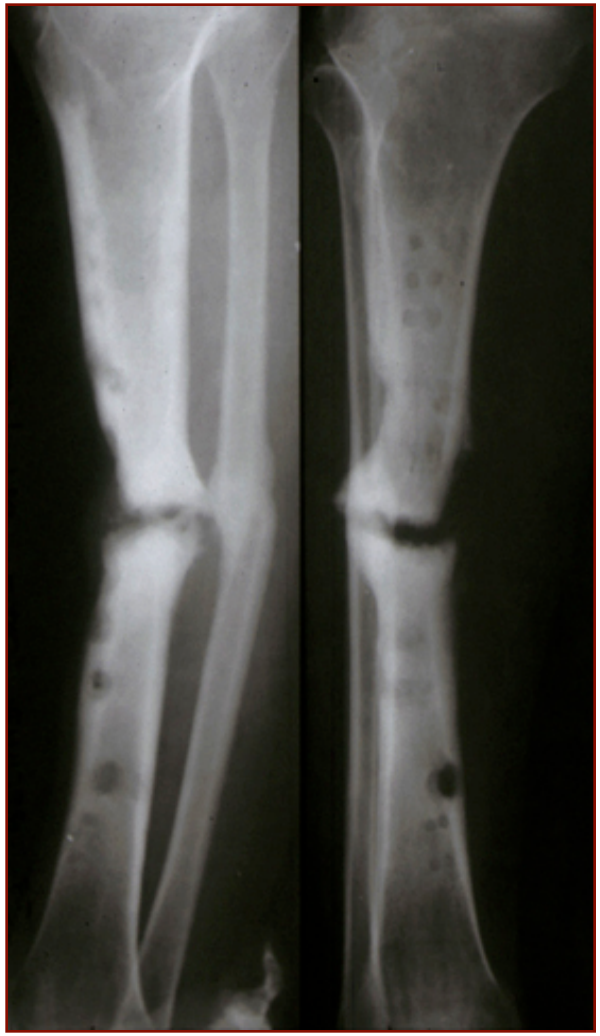

Pseudartrosi di tibia dopo osteosintesi con placca e viti

La prossima puntata…

GENERALITÀ DI TRATTAMENTO

evoluzione
(o piuttosto…rivoluzione)
dagli anni 50 ad oggi

1957–2003
Evoluzione o rivoluzione

MALATTIA DELLA FRATTURA

L’IMMOBILIZZAZIONE E L’ASTENSIONE DAL CARICO PROVOCANO

RIGIDITA’ ARTICOLARI

ATROFIA MUSCOLARE

SOFFERENZA CUTANEA

ALTERAZIONI VASCOLARI

PER PREVENIRE LA MALATTIA DELLA FRATTURA
BISOGNA MOBILIZZARE L'ARTO

MA…..

COME MUOVERE L'ARTO MANTENDENDO LA FRATTURA?

CON LA FISSAZIONE INTERNA

NEI PRIMI DECENNI DEL 900 I RISULTATI DELLA FISSAZIONE INTERNA O ESTERNA ERANO PEGGIORI DEL TRTATTAMENTO INCRUENTO STESSO

ASSOCIANDO OLTRE AI RISCHI DELL'INTERVENTO
UNA IMMOBILIZZAZIONE LUNGA

Robert Danis 1880–1962



CONSOLIDAZIONE PRIMARIA

Utilizzo placche nel trattamento delle fratture per ottenere una compressione ed osservò che guarivano senza formazione di callo.

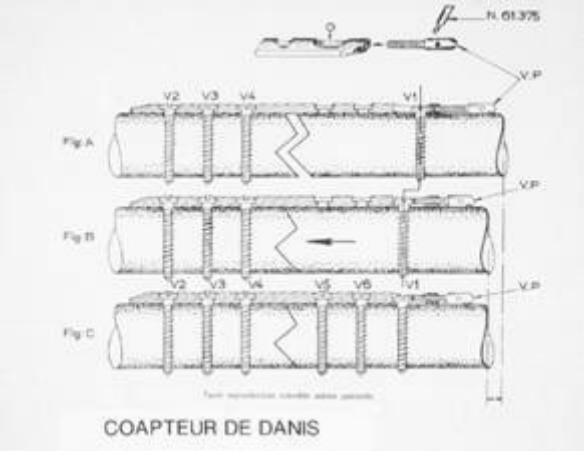

PIONIERI

Maurice E. Müller

MULLER si recò da Robert Danis a Bruxelles nel 1950 e tra il 1950 ed il 1956 realizzò 58 ORIF

Nel 1958 in Svizzera
Fondò

Arbeitsgemeinschaft für Osteosynthesefragen

PRIME REGOLE MODERNE…

RIDUZIONE ANATOMICA

FISSAZIONE RIGIDA

PRESERVAZIONE TESSUTI MOLLI

MOBILIZZAZIONE ATTIVA PRECOCE

MA…

- PRIMI RISULTATI E STUDI NEGLI ANNI 1970

- Glasgow 30% dI INFEZIONE, 20% PSEUDOARTROSI, ORIF PLACCA PER DIAFISI TIBIALE.

- St. Thomas' 20% INFEZIONI, 20% PSEUDOARTROSI

CRITICITA' ED ERRORI

IN CASO DI DUBBIO..

LEGGERE LE ISTRUZIONI



TROPPA ENFASI PER LA BIOMECCANICA

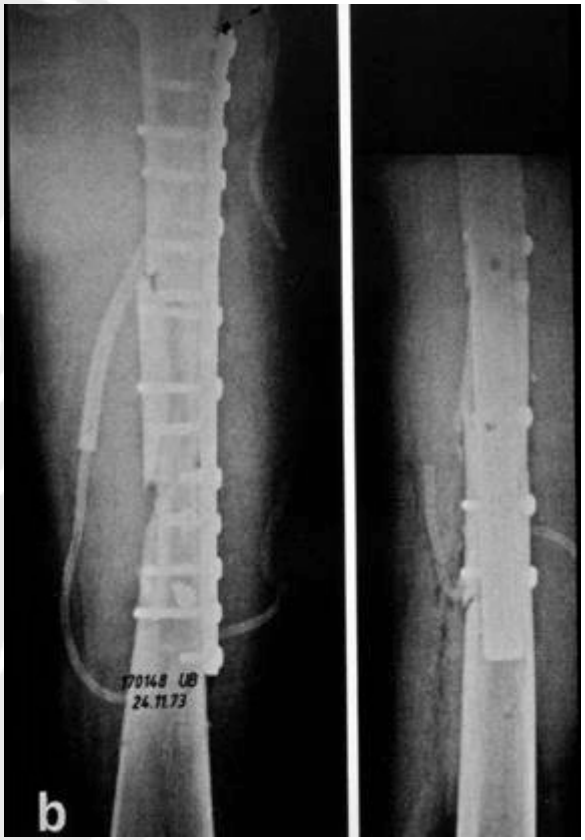

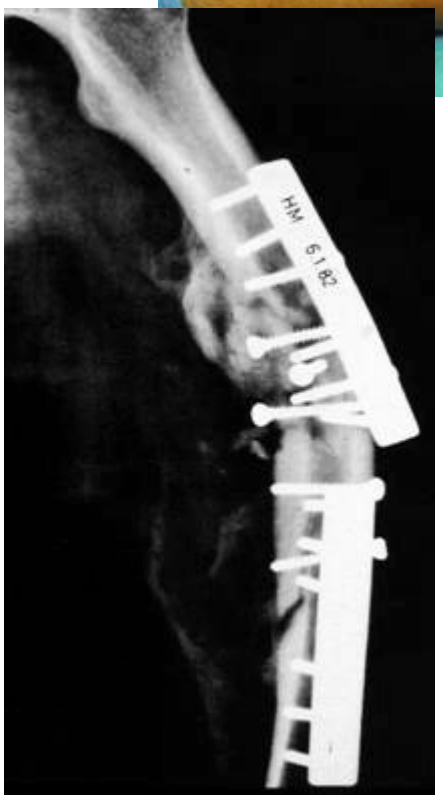

EVOLUZIONE DELLE REGOLE : BIOLOGIA e VASCOLARIZZAZIONE

DESIGN DEI MEZZI DI SINTESI CON ZONE DI MINOR CONTATTO

RIDUZIONE APERTA DIRETTA ed ANATOMICA SPESSO DANNEGGIA, QUINDI…..

EVOLUZIONE DELLE REGOLE
TECNICA CHIRURGICA

E' VERAMENTE NECESSARIO RIDURRE IN MANIERA ANATOMICA UNA FRATTURA??

SI ! ASSOLUTAMENTE SI NELLE FRATTURE ARTICOLARI!!

NELLE FR DIAFISARIE SI RICHIEDE SOLO IL RECUPERO DELLA LUNGHEZZA, DELLA ROTAZIONE E DELL'ASSE…

EVOLUZIONE DELLE REGOLE TECNICA CHIRURGICA

IL CALLO È COME IL SESSO:

- È NATURALE
- SI UNISCONO DUE COSE
- È RICHIESTO UN PÒ DI MOVIMENTO

A. Apley

QUINDI….

RIDUZIONE FUNZIONALE

FISSAZIONE STABILE

RISPETTO VASCOLARIZZAZIONE

MOBILIZZAZIONE ATTIVA PRECOCE

RIDUZIONE FUNZIONALE METAFISARIA

PLACCHE A STABILITA' RELATIVA

ULTERIORE EVOLUZIONE

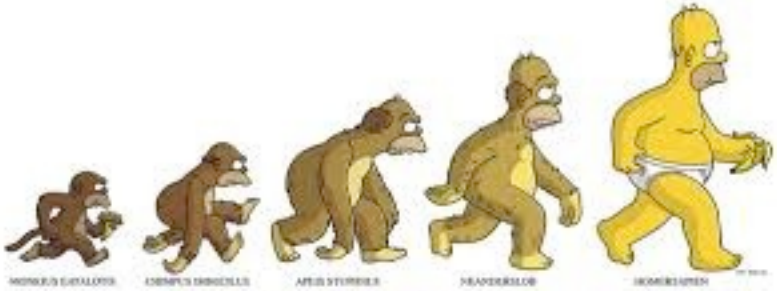

RISPETTO DELLA BIOLOGIA

CHIRURGIA MINI INVASIVA

SINTESI MINI INVASIVA CON PLACCA

USO AMPLIFICATORE DI BRILLANZA

RUOLO ARTROSCOPIA (FR ARTICOLARI)

MIPO

(osteosíntesi percutanea mini invasiva)

PLACCA SUB MUSCOLARE
RIDUZIONE INDIRETTA CON DISTRATTORE O FISSATORE

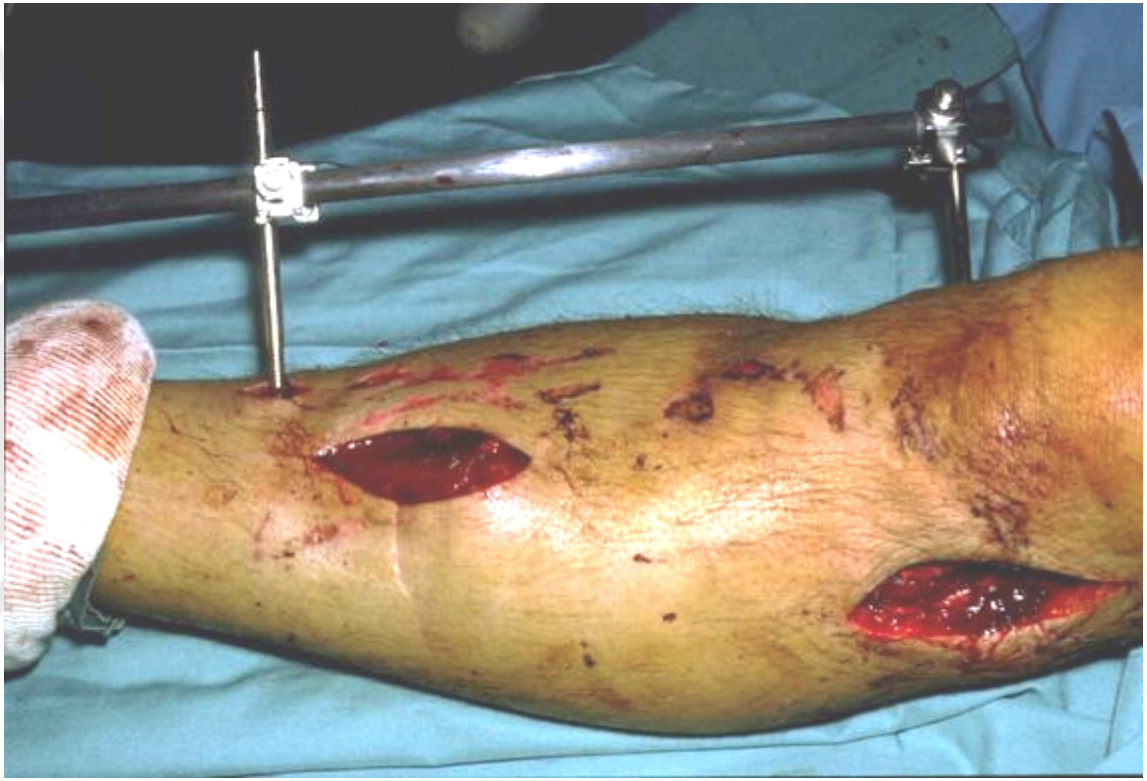

PLACCA A PONTE

TANTE POSSIBILITA'…

RIDUZIONE APERTA

RIDUZIONE CHIUSA

MINI INVASIVITA'

RIDUZIONE ANATOMICA CON FISSAZIONE RIGIDA

RIDUZIONE FUNZIONALE CON FISSAZIONE STABILE

DEFINIZIONE

RIGIDA

Capacità di un impianto

di resistere alla deformazione

STABILE

Capacità della *frattura*

di resistere a carichi funzionali

STABILITA' ASSOLUTA

Totale assenza di movimento nel focolaio di frattura

Riduce la tensione nel focolaio, e non si produrrà callo periostrale esterno …ma la frattura guarirà per consolidamento diretto endostale

A PATTO CHE…

REQUISITI BIOLOGICI

RISPETTO VASCOLARIZZAZIONE

RIDUZIONE ANATOMICA SENZA DIASTASI

A PATTO CHE…

REQUISITI MECCANICI

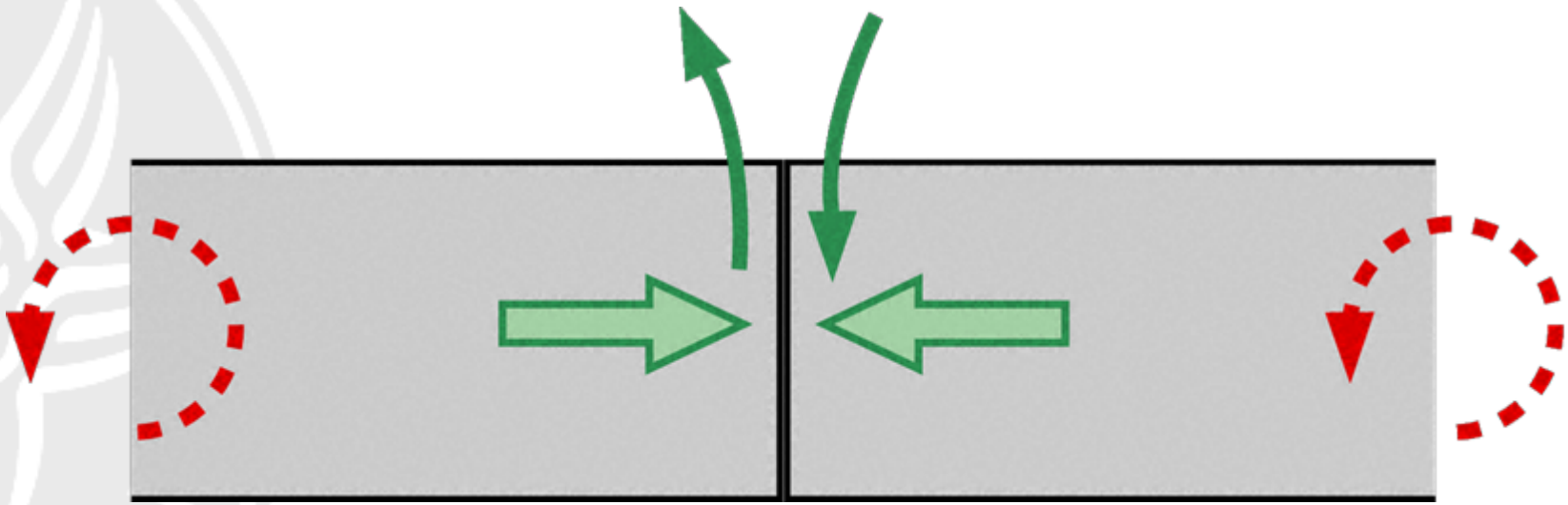

COMPRESSIONE INTERFRAMMENTARIA

FRATTURE ARTICOLARI

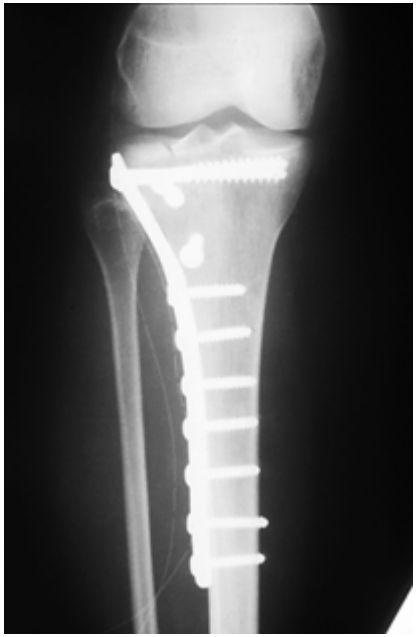

FRATTURE SEMPLICI DIAFISARIE

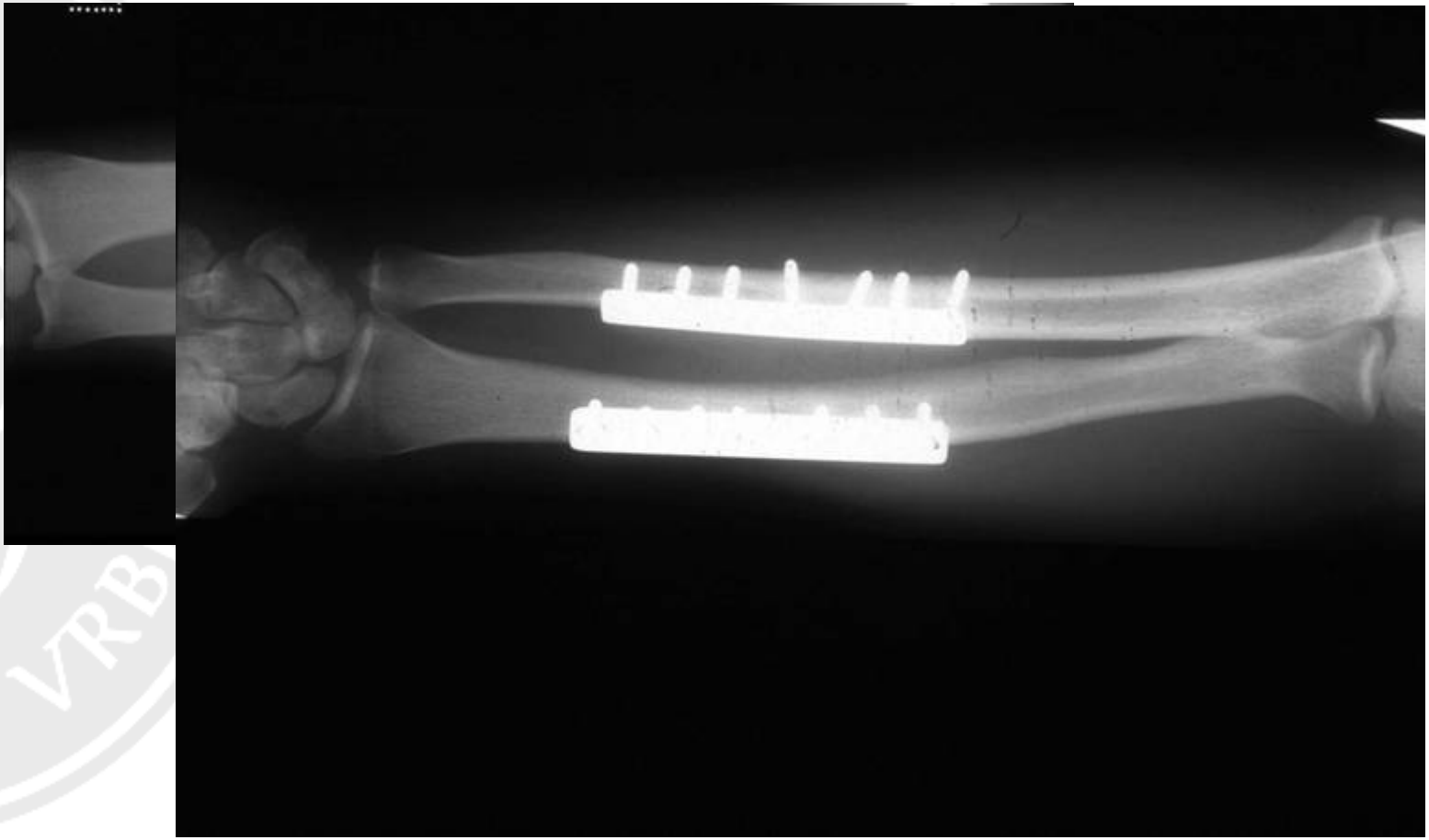

NO nelle fratture multiframmentarie

STABILITA' ASSOLUTA

Determina - assenza di movimento nel focolaio
- consolidazione diretta

Necessita:
- preservazione della vascolarizzazione
- una riduzione anatomica
- compressione interframmentaria

STABILITA' ASSOLUTA

INDICATA NEL TRATTAMENTO DI:

fratture intraarticolari

fratture semplici diafisarie

STABILITA' RELATIVA

- *Movimento* *controllato* nel focolaio di frattura

- La consolidazione si produce con formazione di callo

- Ma una riduzione accettabile deve mantenersi durante la mobilizzazione

LA STABILITA' RELATIVA PRODUCE UNA CONSOLIDAZIONE INDIRETTA DELLA FRATTURA

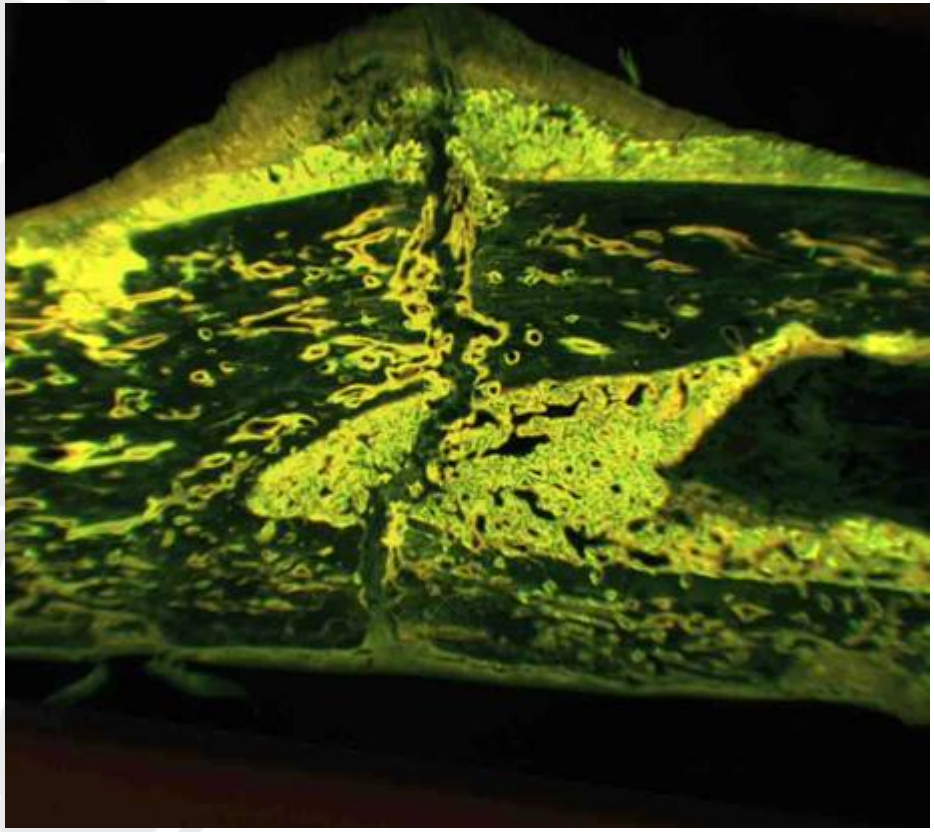

STABILITA' RELATIVA

- Formazione del callo
- Riassorbimento dei frammenti
- Cartilagine interframmentaria

REQUISITI

- Preservazione della vascolarizzazione

- Reduzione accettabile: longitudinale
  allineamento
  rotazione

- Movimento sufficiente per stimolare la differenziazione ma sempre con bassi livelli di tensione biomeccanica

STABILITA' RELATIVA

- SI OTTIENE CON LA SINTESI A PONTE
- ALlineaMENTO aSSialE AL POSTO dI UNA riduzione anatomica

- La biología più importante della meccanica

- Consolidazione indiretta con formazione di callo

FISSAZIONE IM (intramidollare), placca a ponte , fissatore esterno

STABILITA'ì RELATIVA con placca a ponte

Il mezzp di sintesi riduce, ma non sopprime il movimento nel focolaio di frattura e permette la mobilizzazione attiva dell'arto senza dolore or

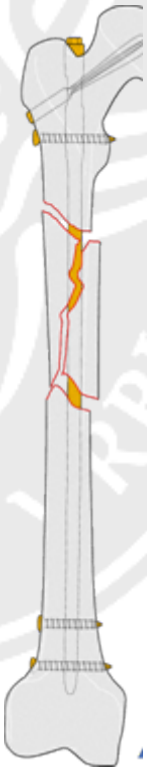

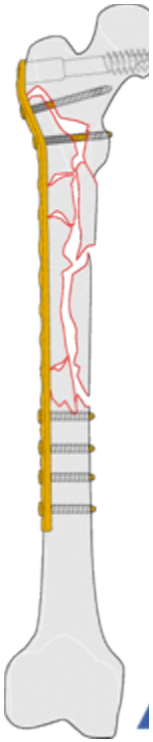

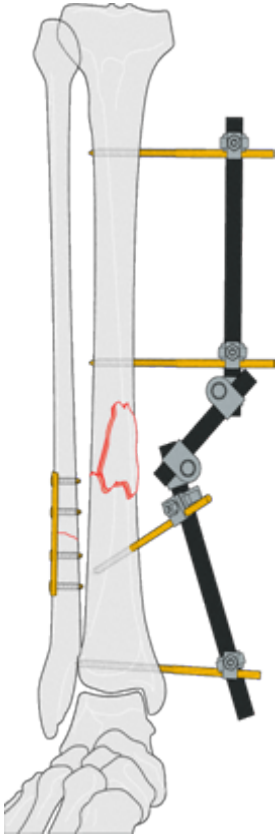

La sintesi si fissa ai frammenti principali

Chiodo
Placca a ponte
Fissatore esterno

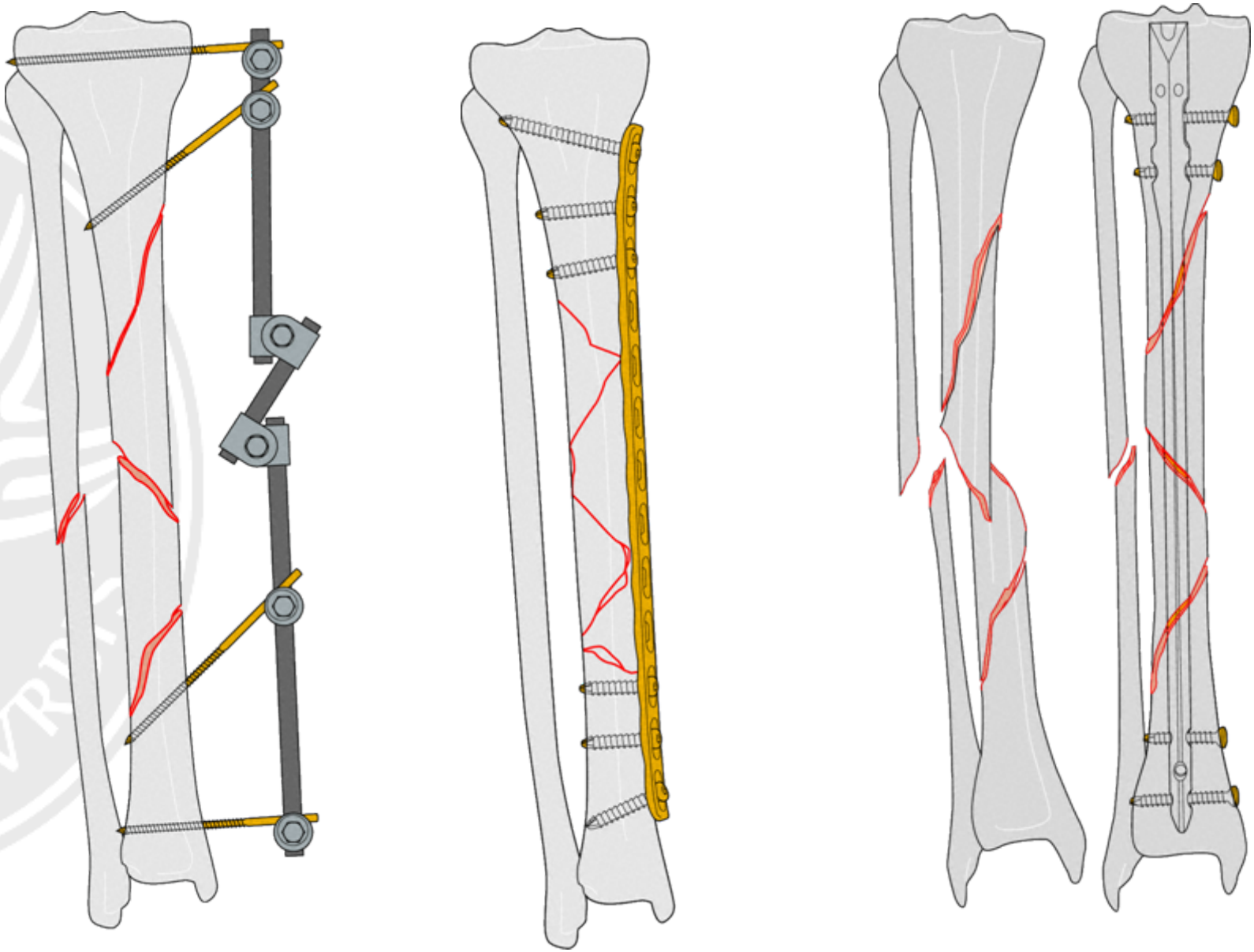

Maschio 40aa, atleta, fra. abierta G. II por aplastamiento de platillos tibiales y diáfisis.
De Urgencia fijación de la superficie articular con tornillo de percutáneo tracción y estabilización de la diáfisis con fijador externo en puente.

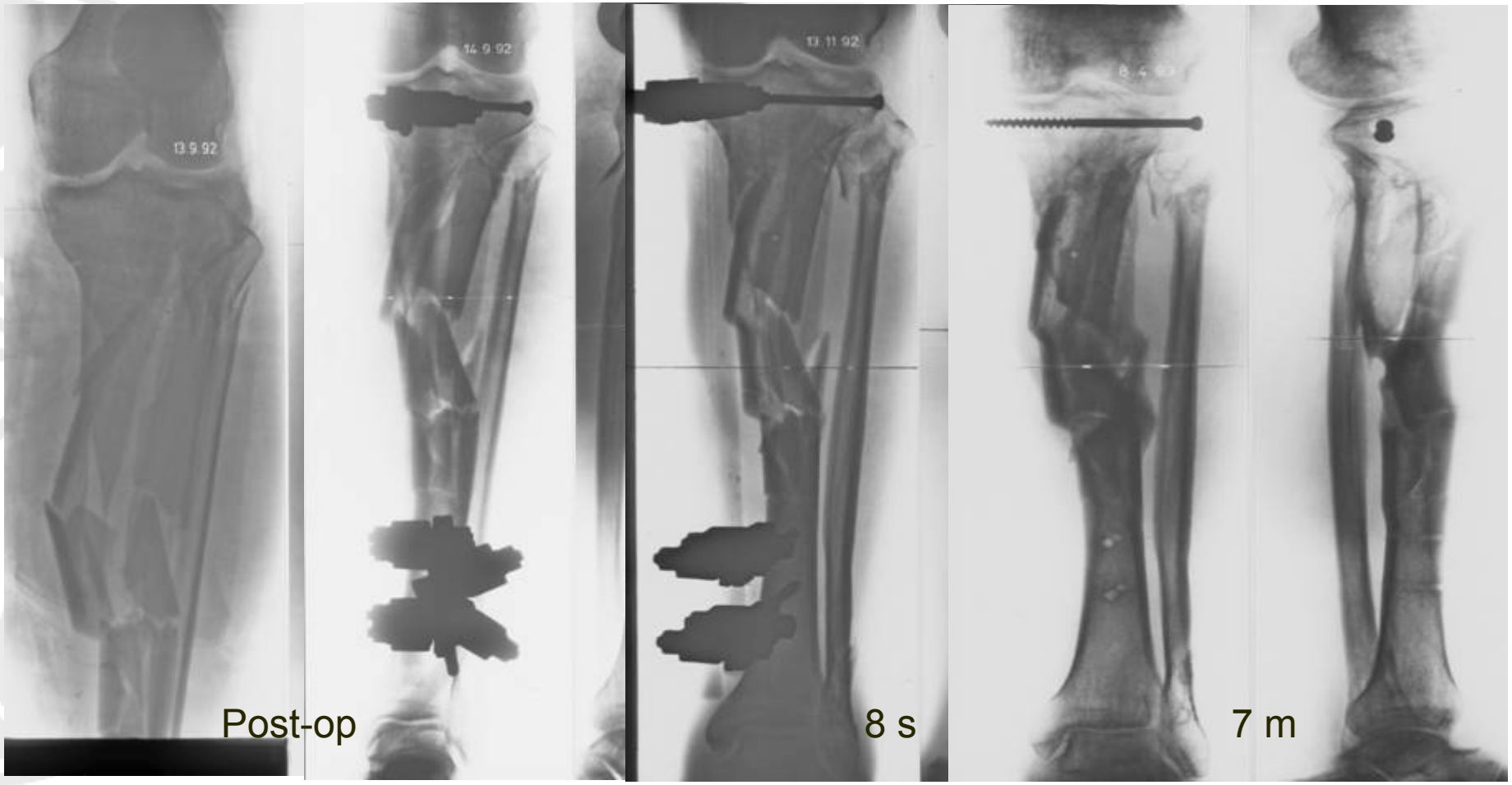

Hombre de 14 años, accidente de tráfico, politraumatizado ISS (injury severity score) 48.

Fractura abierta de tibia G.II, inicialmente fijada con un fijador externo. Al persistir la inestabilidad conversión a una placa puente externa con técnica MIPO, consolidación sin complicaciones en 3 meses.

Hombre de 18 años, accidente de moto, fractura de ambos fémures, enclavado IM de urgencia con UFN (Unreamed Femoral Nail) como férula lo que procura estabilidad relativa.

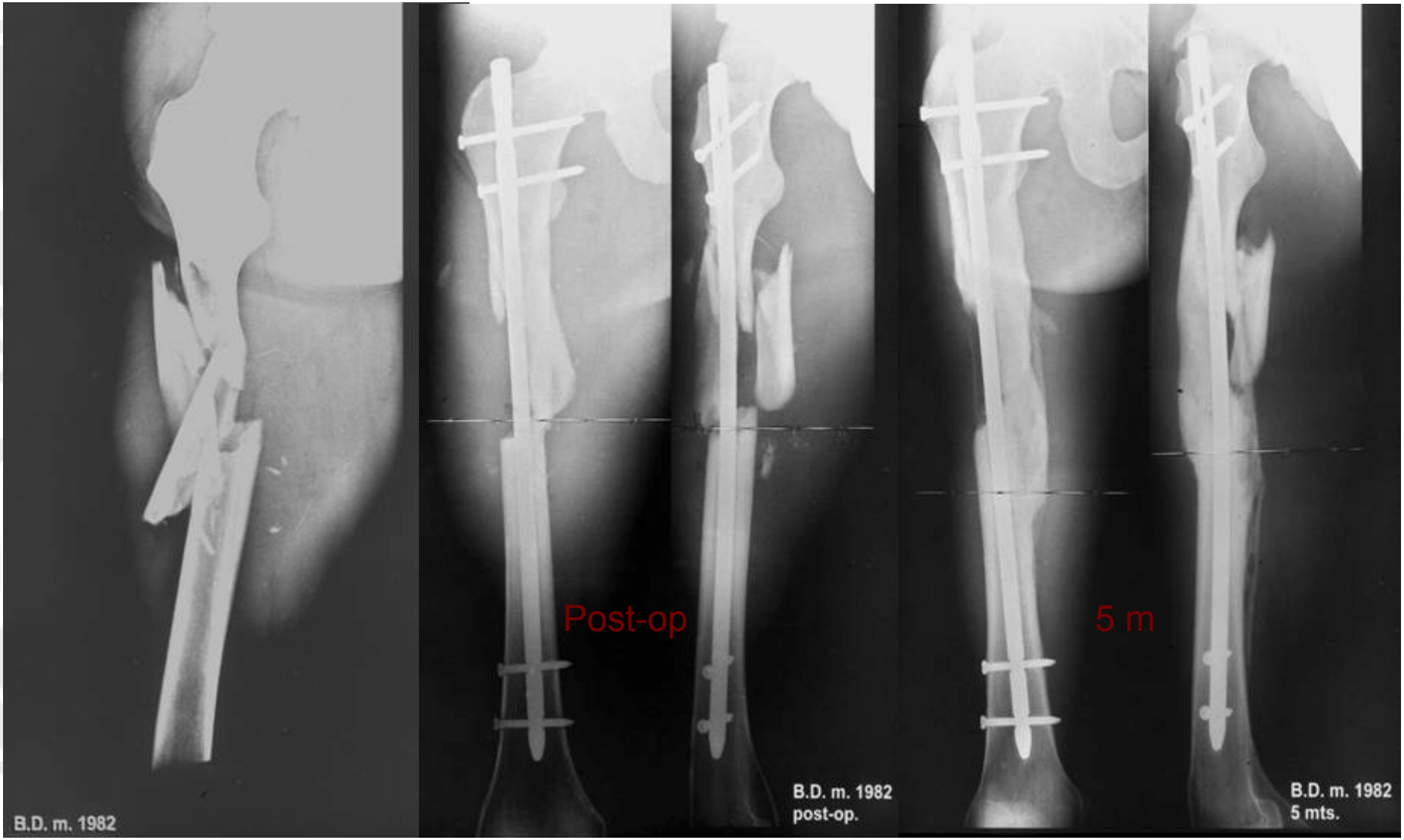

Indicazioni

- Fratture non articolari

- Multifragmentarias diafisarias y metafisarias

Hombre de 29 años, accidente de tráfico (moto)

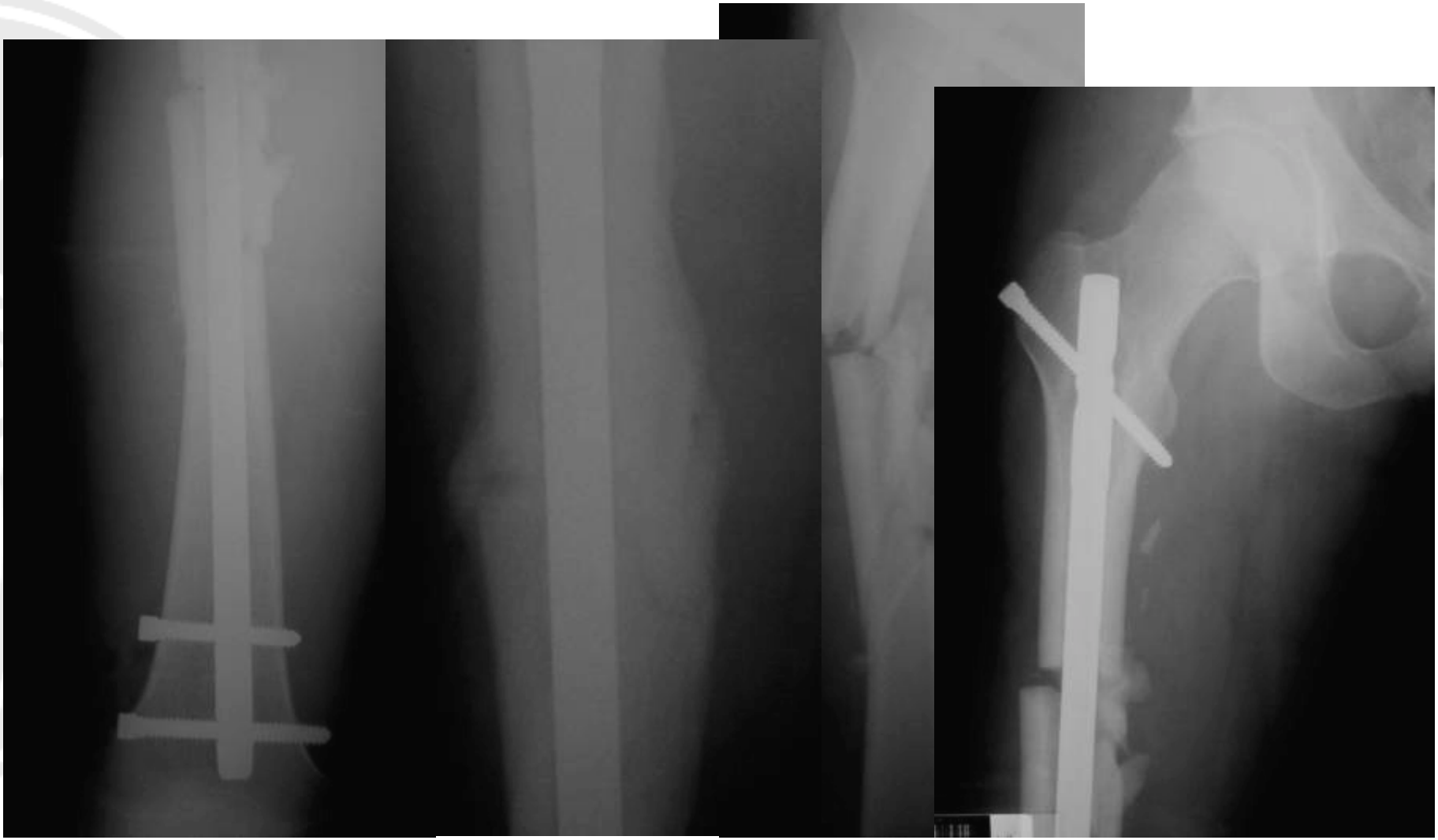

Mujer de 58 años, pasajera del asiento delantero cuando se produjo el choque.

Resumen

La Estabilidad relativa

Debe conseguir…

…la consolidación con formación de callo

Resumen — La Estabilidad relativa

Requiere…

- preservar la vascularización

- una reducción aceptable

- movimientos controlados

Y está *indicada* en el tratamiento de:

- fracturas no articulares

- especialmente las fras. multifragmentarias

- fracturas diafisarias y metafisarias