Lussazioni di spalla

Cenni di anatomia

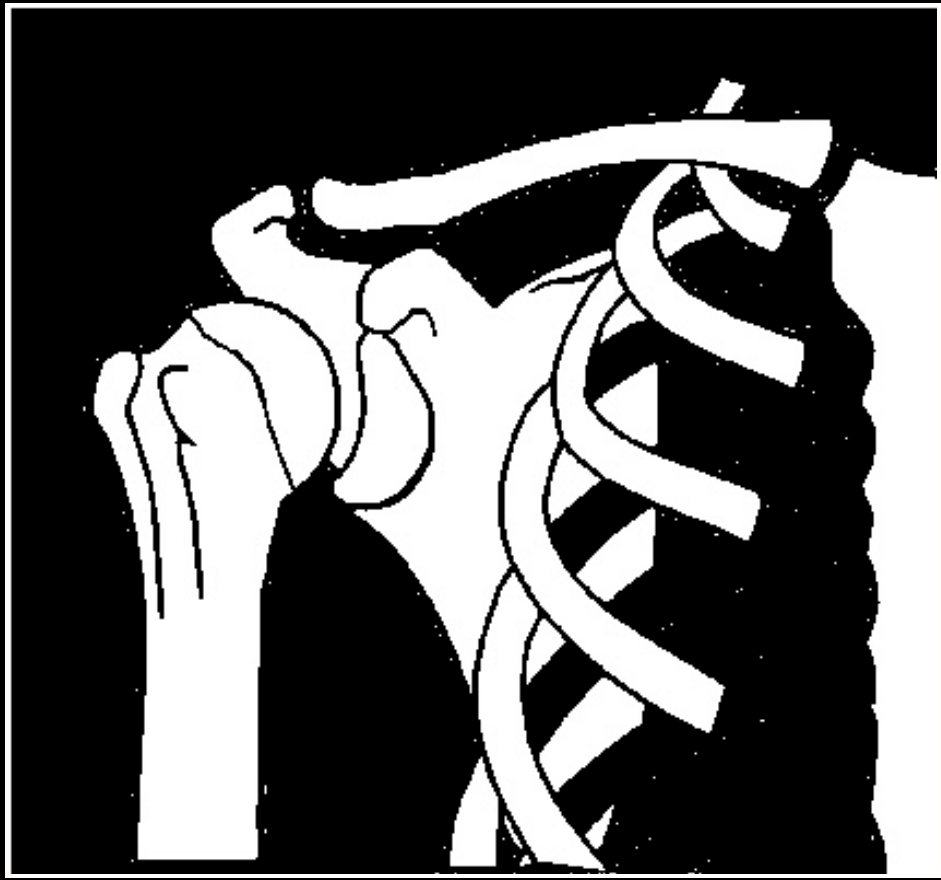

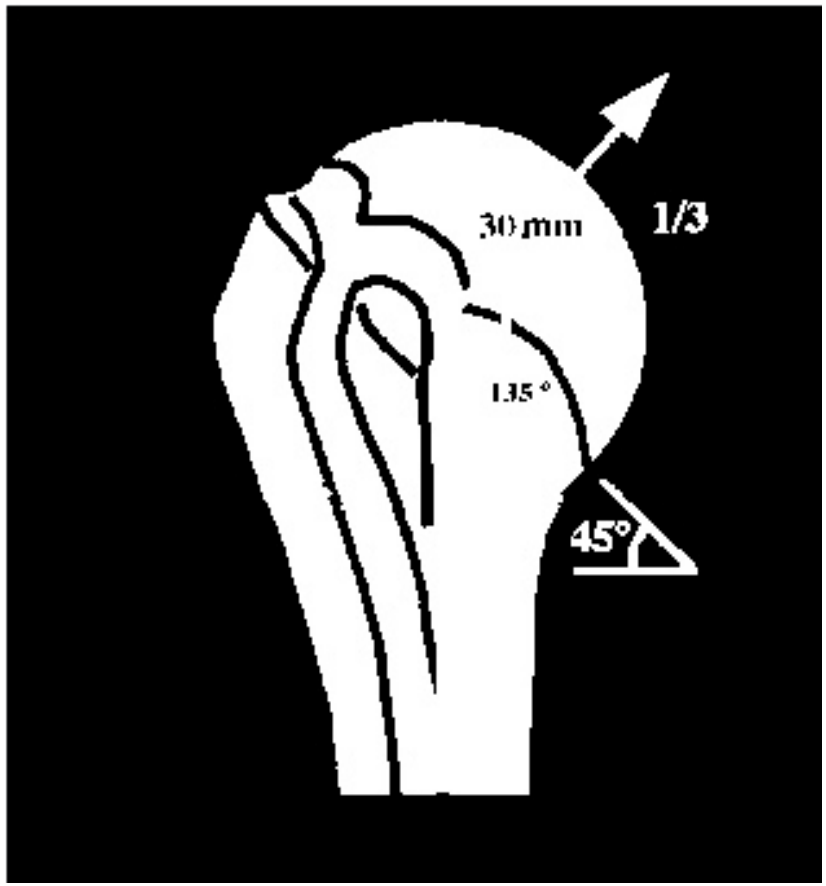

Cenni di anatomia



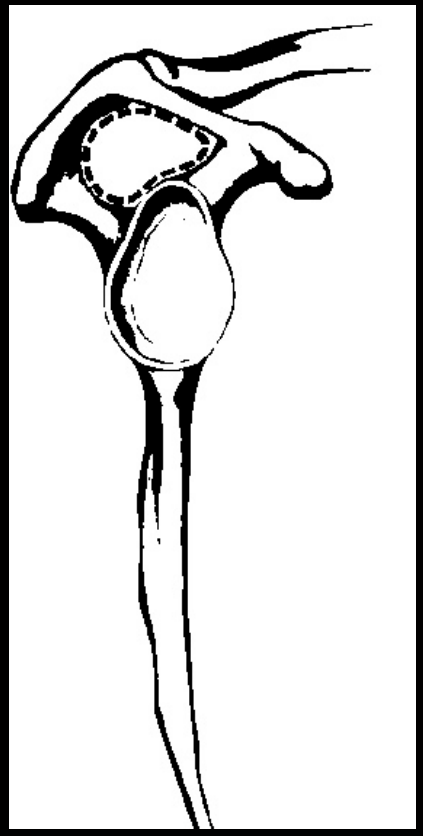

La glena è piatta, la sua concavità è ampliata dal ciglio glenoideo. La stabilità è assicurata dalle strutture capsulo-legamentose e dai muscoli

Cenni di anatomia

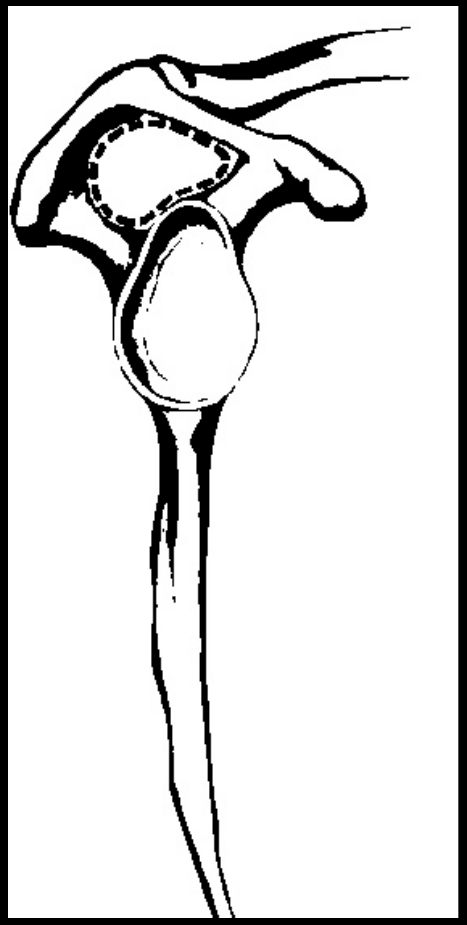

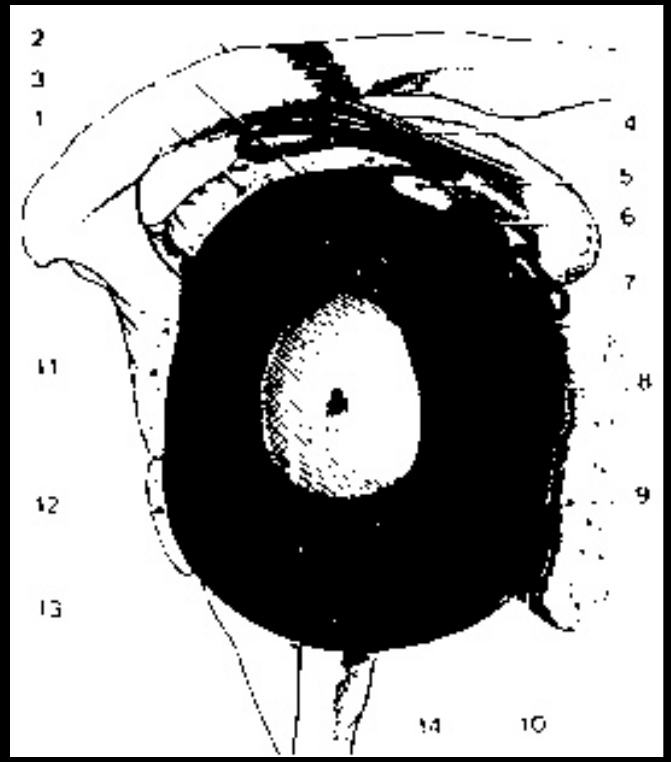

La glena è piatta, la sua concavità è ampliata dal ciglio glenoideo. La stabilità è assicurata dalle strutture capsulo-legamentose e dai muscoli

Mobilità della spalla

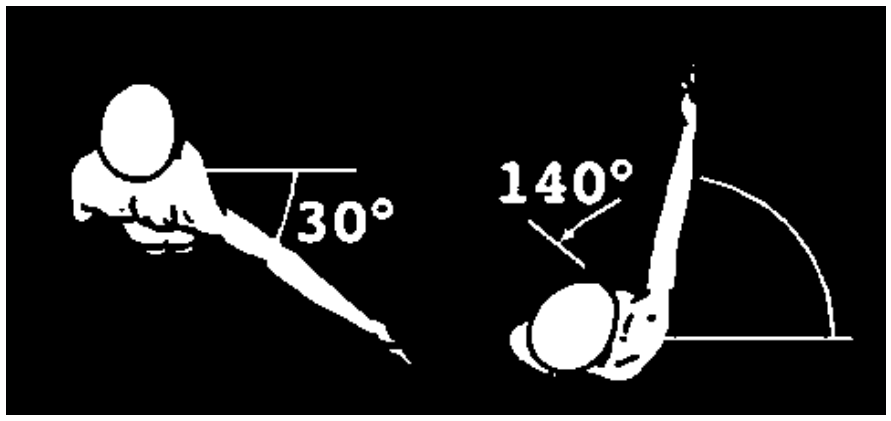

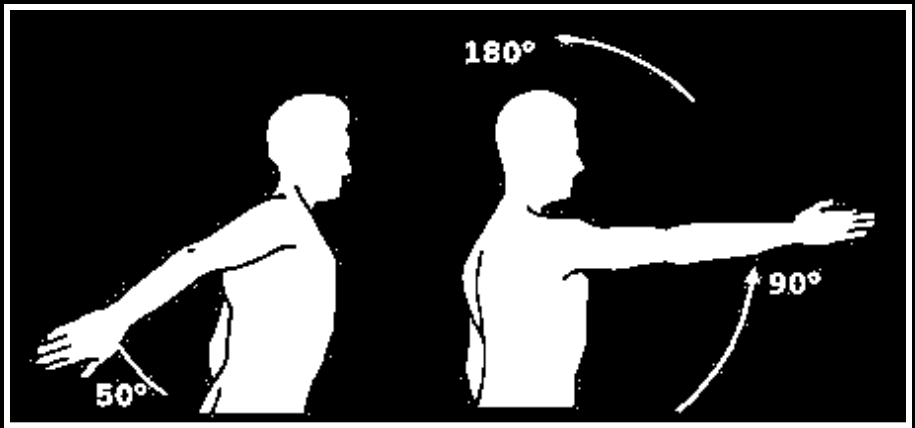

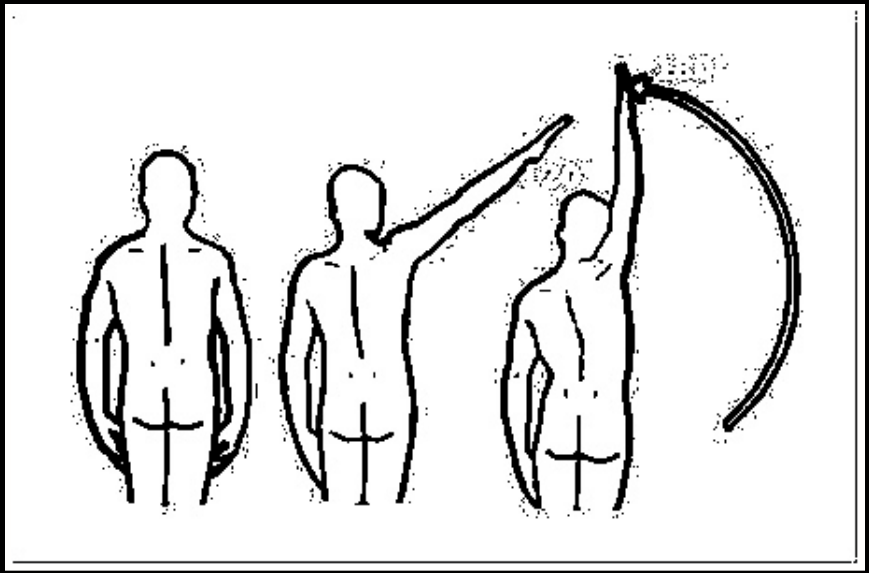

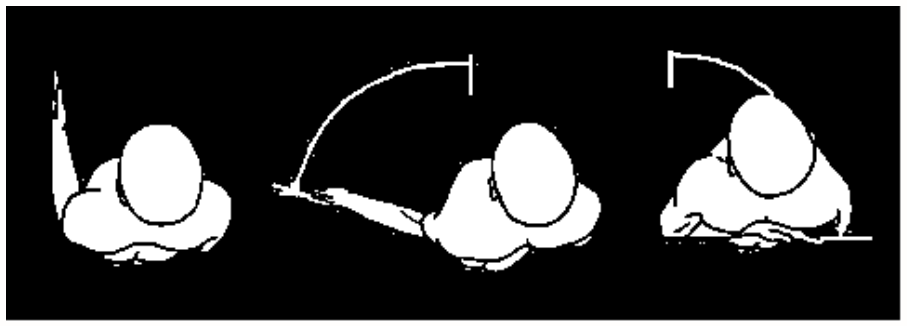

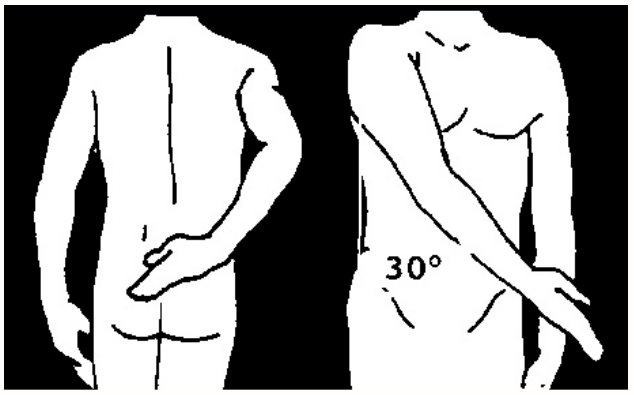

Lussazioni della spalla

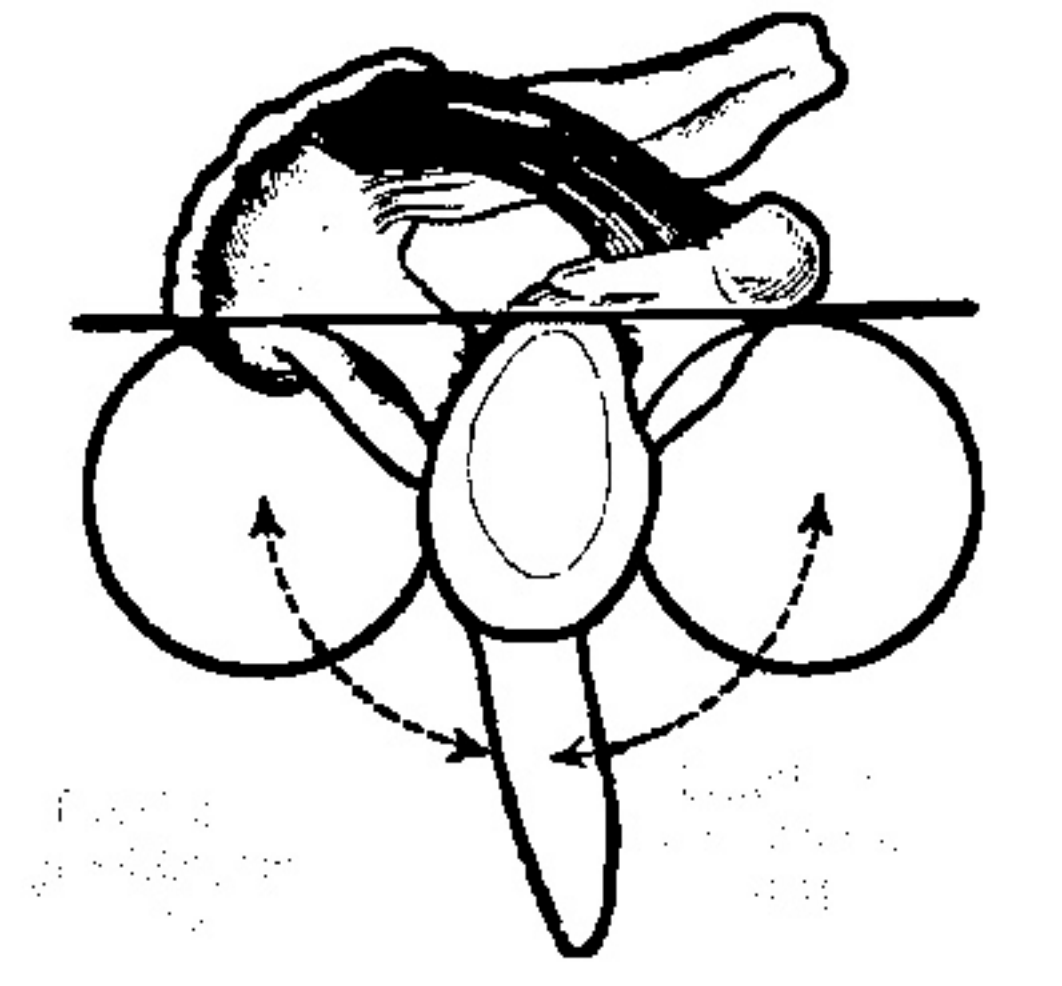

Lussazione anteriore della spalla

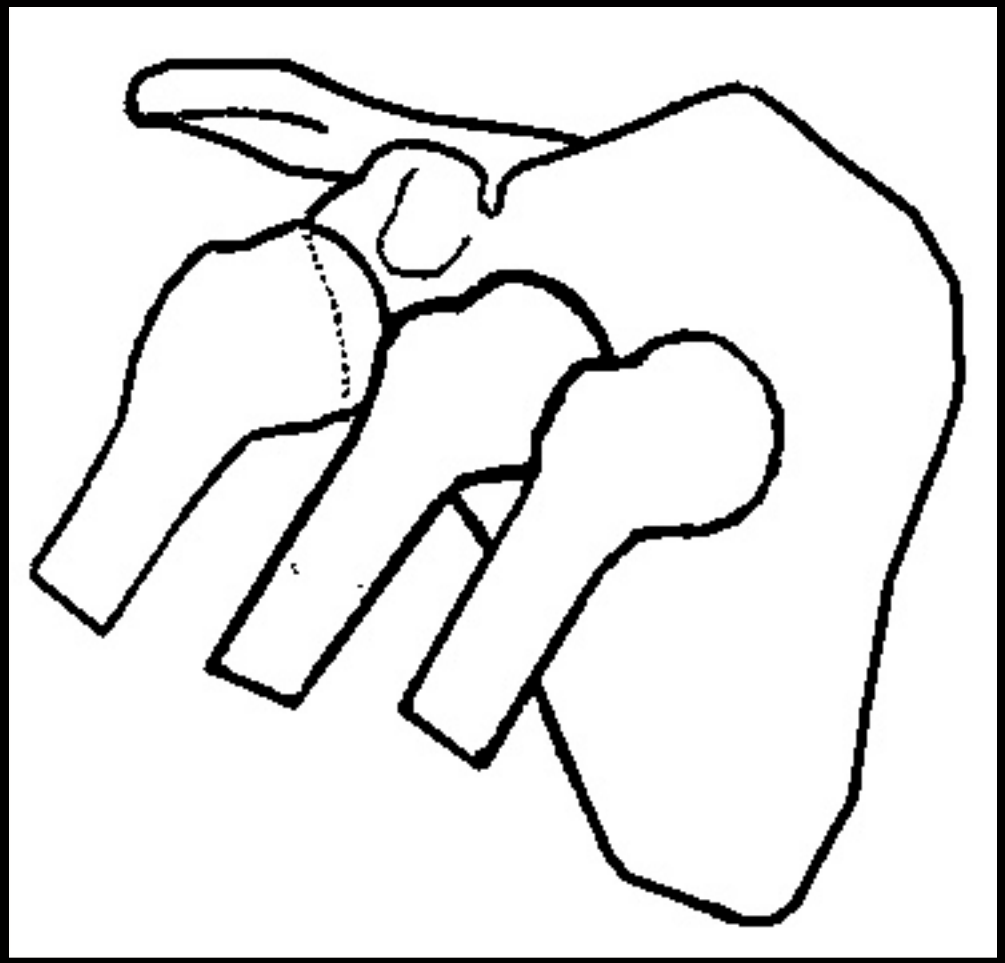

96 %

Lussazione anteriore interna



Meccanismo

- Caduta sulla mano
- Rotazione esterna+ abduzione

- Qualche volta, trauma in abduzione e R.E.

Rarità nei bambini

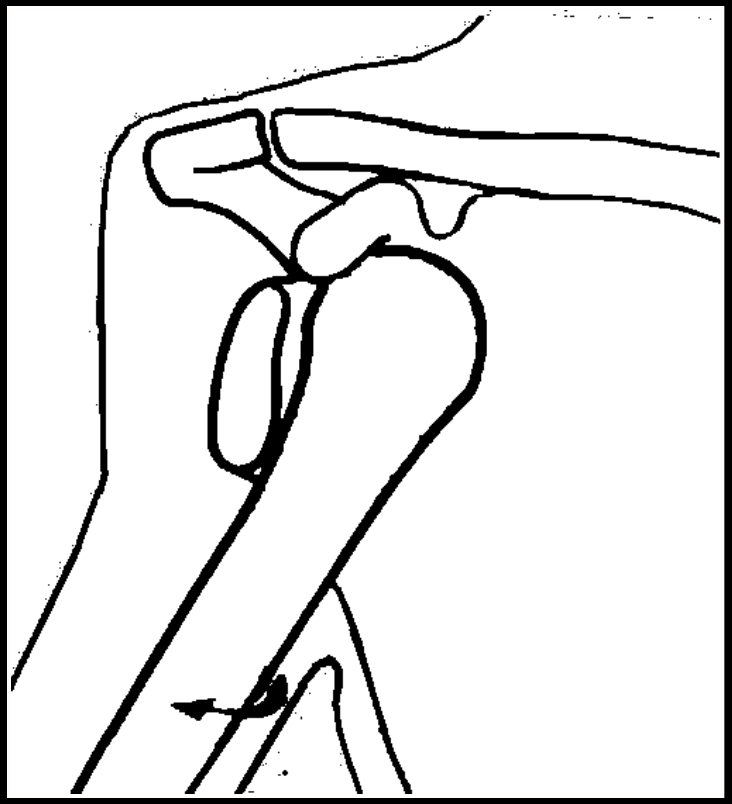



Deformazioni caratteristiche all’ispezione ed alla palpazione

- **Testa omerale in avanti**
- **Rilievo dell’acromion in fuori (segno della spallina)**
- **Vacuità della glena**
- **Braccio in Abduzione ed in RE**

Lesioni presenti con le lussazioni Ant-int.

Lesioni costanti

- Rottura della struttura capsulo-legamentosa anteriore
  - Sia distacco all'inserzione glenoidea
  - Sia scollamento del periostio della scapola
- Lesione del cercine glenoideo

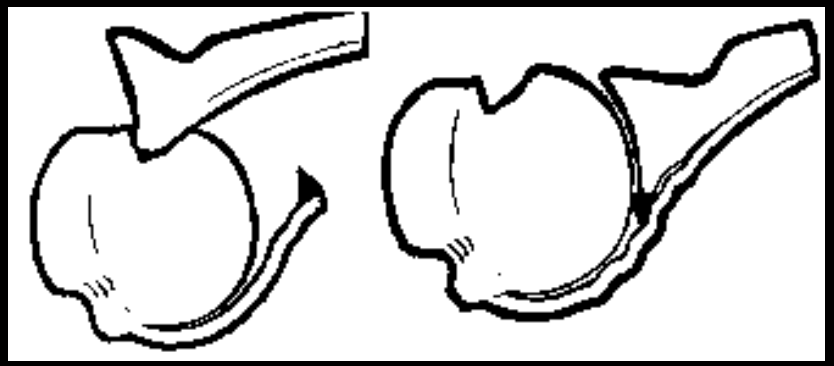

Lesioni associate

- Frattura del bordo della glena
- Lesione (intaccatura) di Hill-Sachs della testa
- Rottura dela cuffia
- Frattura del trochite

Rx frontale

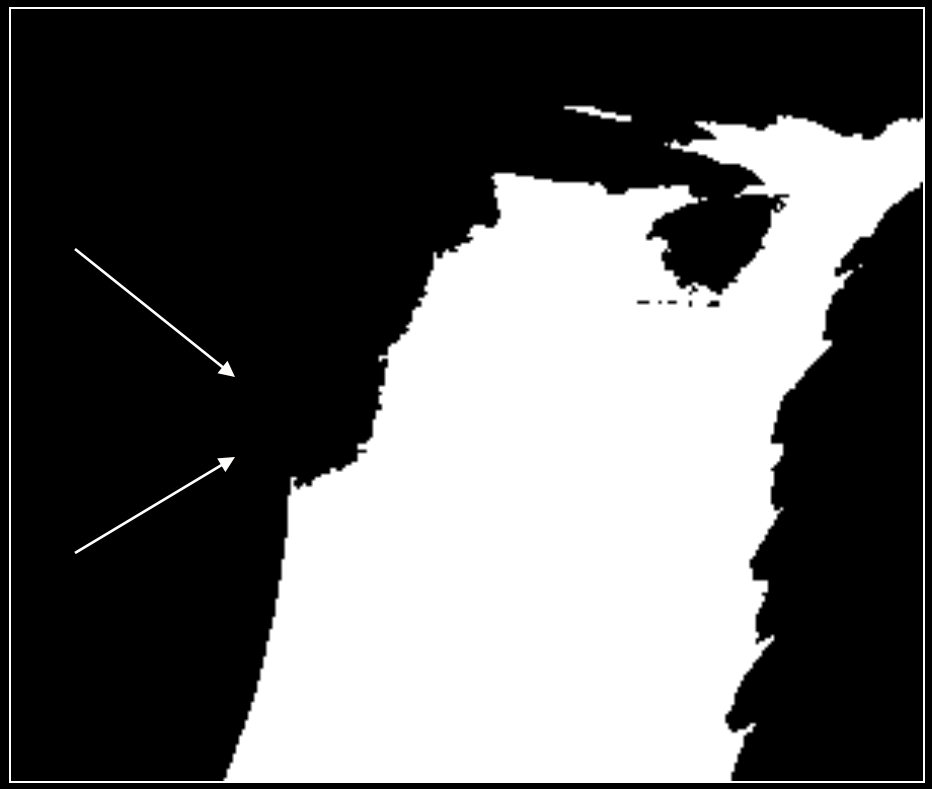

- La testa non è affrontata alla glena
- Si proietta in avanti ed in basso
- Frattura del trochite e lesione di H-S della testa

Difficoltà di esecuzione delle rx di profilo per l'impossibilità alla abduzione

Complicazioni precoci

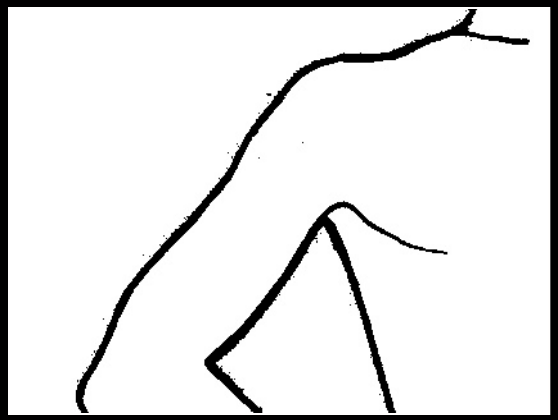

Paralisi del n.circonflesso

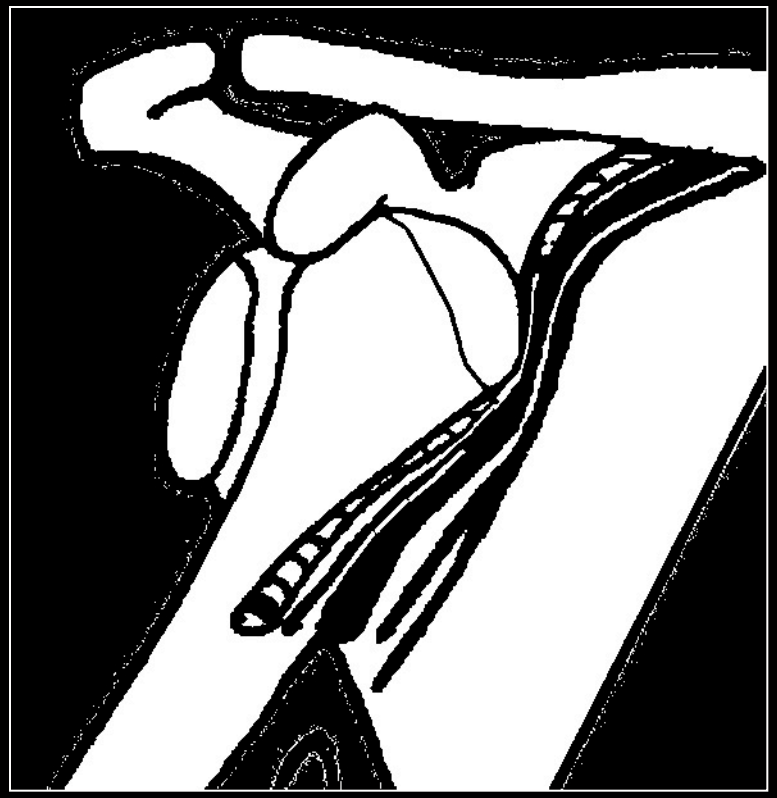

Lesioni vascolari ascellari e del Plesso brachiale

Trattamento dele lussazioni antero-interne

In urgenza :

- **Riduzione in A.G.**
- **Trazione sull'asse del braccio con contro-spinta nella ascella (con l'aiuto che si preferisce)**

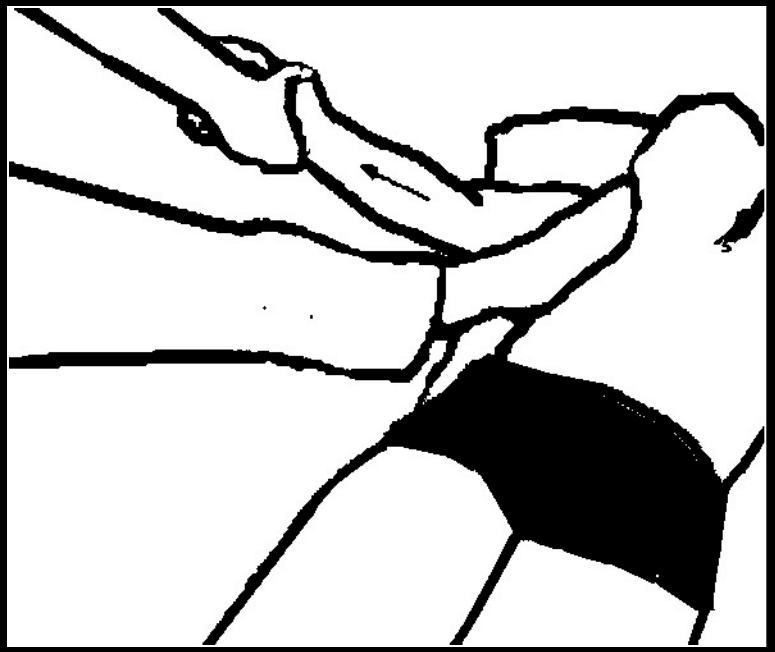

La riduzione può essere instabile se c'è la frattura della glena

Trattamento delle lussazioni antero-interne

Metodo di riduzione progressiva senza anestesia

1

Trazione

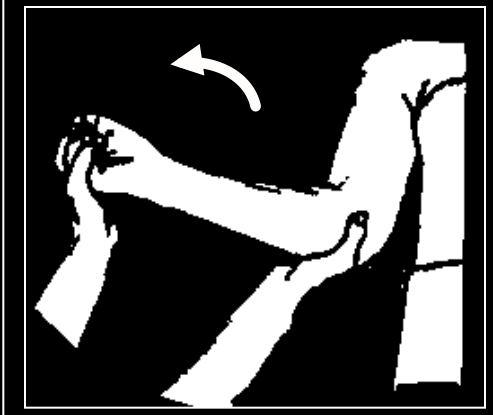

2

Rotazione esterna

3

Adduzione



4

Rotazione interna

Fare sempre una rx di controllo dopo la riduzione

Trattamento delle lussazioni antero-interne

Confezione di un bendaggio tipo Desault



Durata delle immobilizzazione: 3 settimane

poi rieducazione



Altri sistemi di contenzione

Lesioni associate

1/ Fratture del trochite

Lesioni asssociate

1/ Fratture del trochite





Lussazione+ fratt. del trochite

Dopo la riduzione verificare il trochite

Lesioni associate

1/ Fratture del trochite

<u>Se il frammento è in posizione :</u>



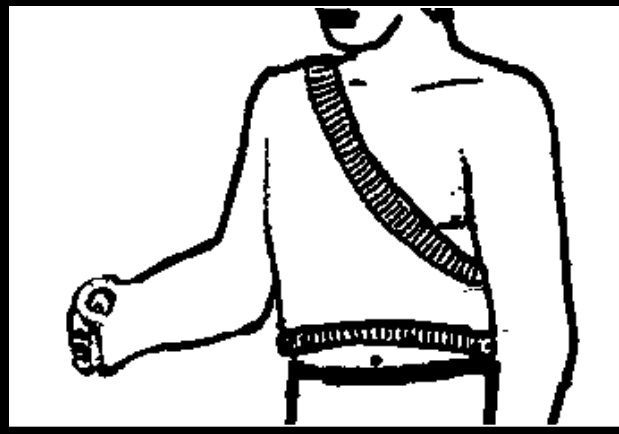

La contenzione si dovrà fare in rotazione della spalla: la mano è in avanti (bendaggio o apparecchio gessato)

1/ Fratture scomposte del trochite

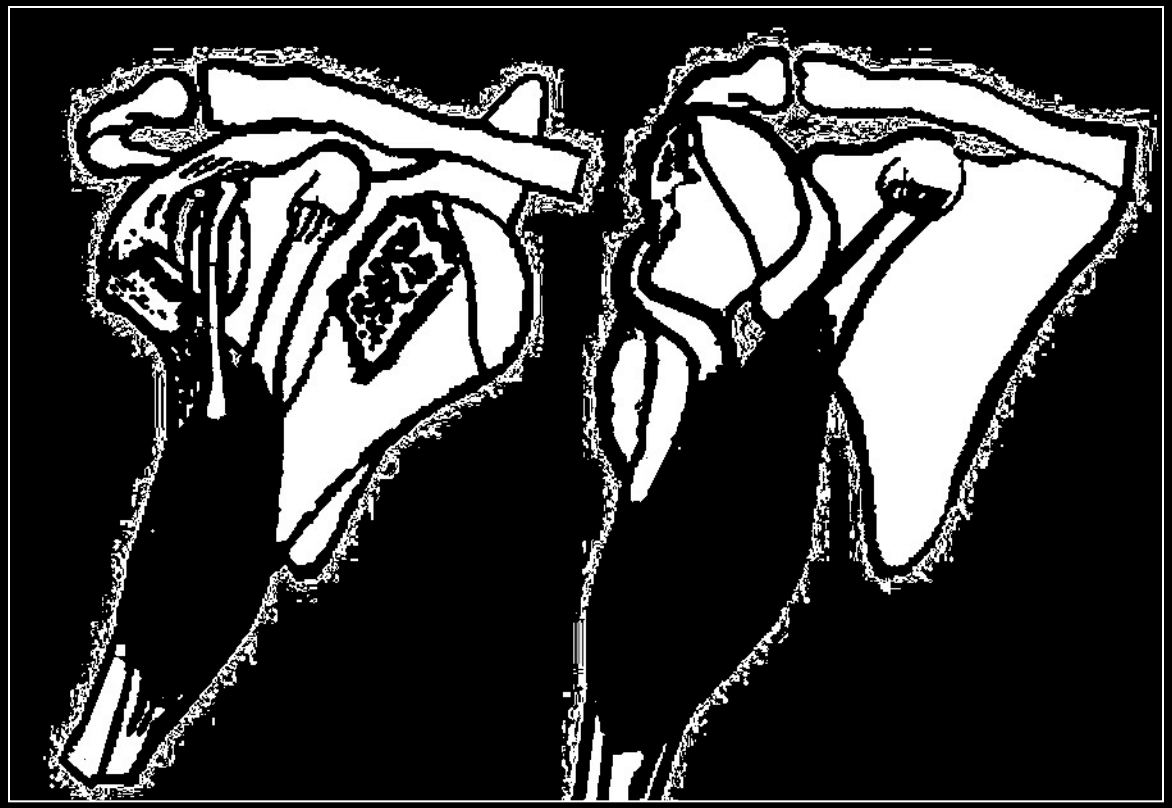

Quando c'è una frattura del trochite scomposta, la riduzione può essere impossibile per la interposizione del tendine del capo lungo del bicipite

1/ Fratture scomopste del trochite

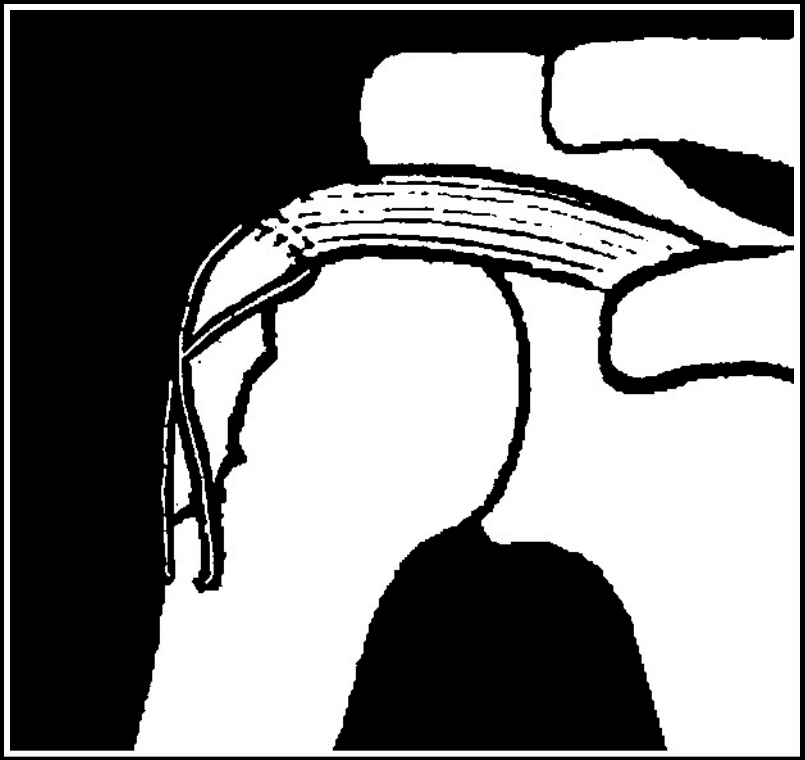

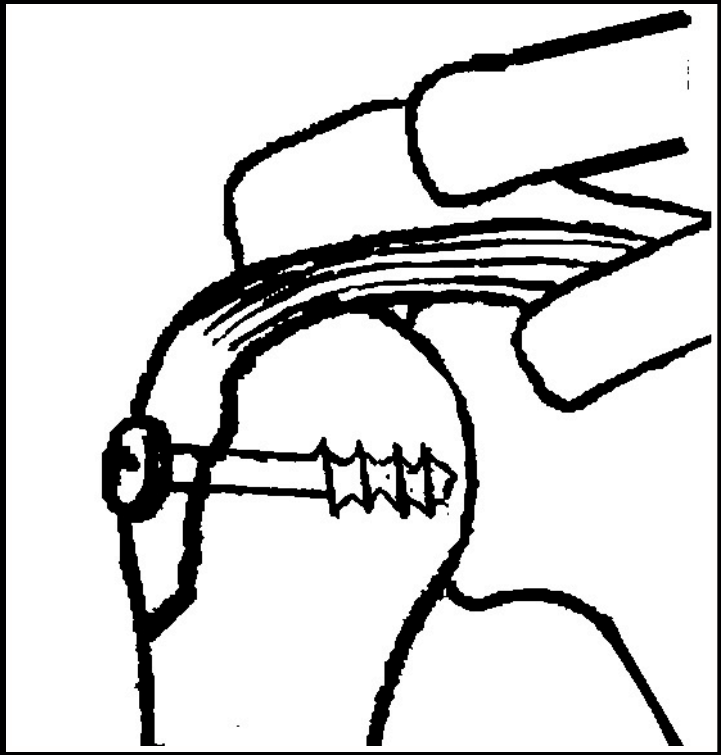

Osteosintesi delle fratture scomposte del trochite

2/ Frattura anteriore della glena

IL frammanto della glena resta scomposto dopo la riduzione della lussazione



Importanza della TAC

Trattamento chirurgico

2/ Frattura anteriore della glena



Sequele di fratture inveterate: margine anteriore insufficente e lussazione recidivante

Trattamento chirurgico

3/ Lesione di Hill-Sachs

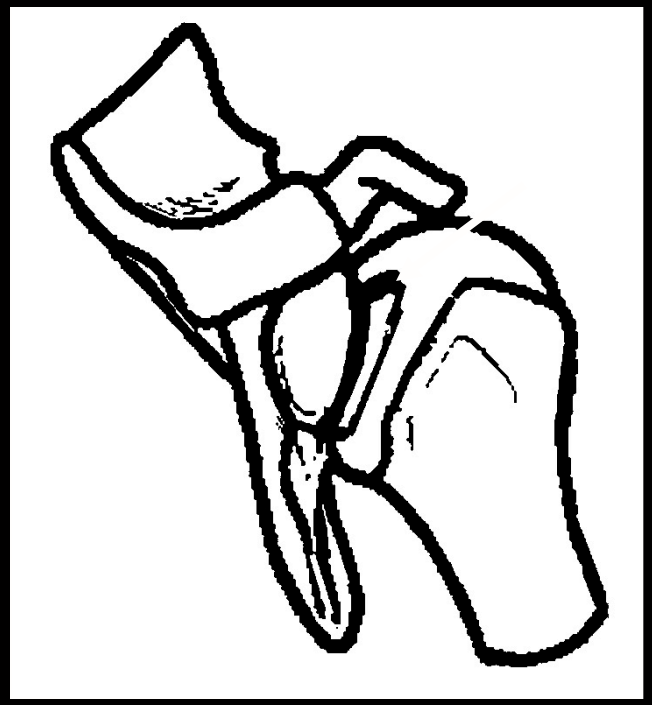

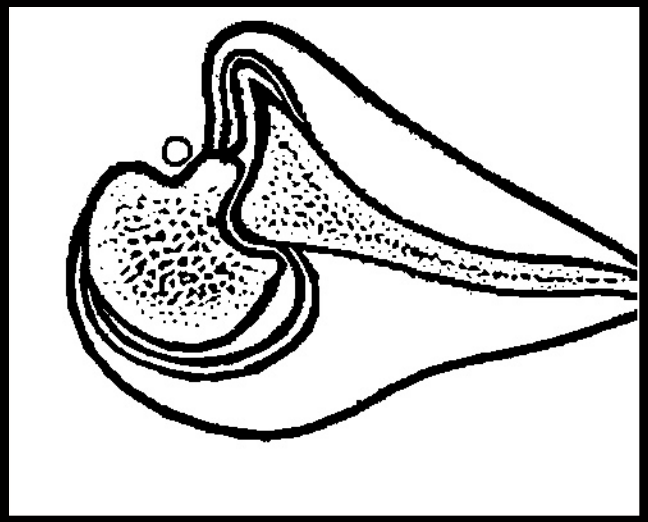

Dopo la riduzione, la lesione di Hill-Sachs è visibile su una rx frontale in R.I.



O sulla T.A.C.

La lesione di H-S può facilitare le recidive e peggiorare in seguito ad altre lussazioni

Lussazioni inveterate scoperte dopo 3 mesi !!

Trattamento chirurgico: riduzione e copertura della enorme intaccatura con trapianto osseo

4/ Frattura del trochine

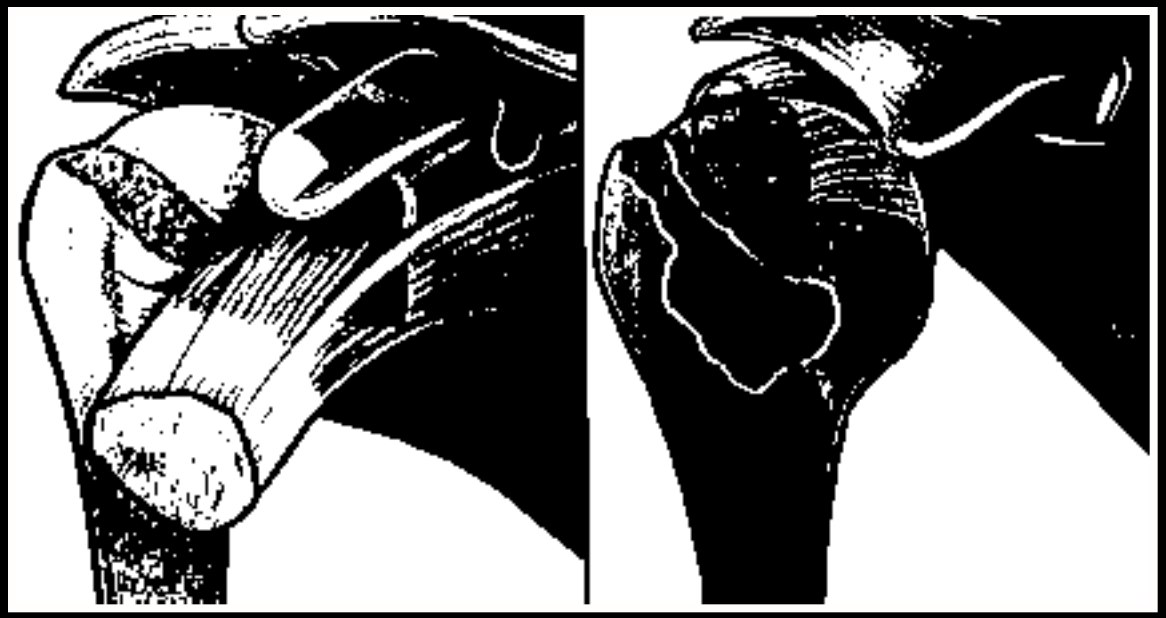

Distacco (raro) del trochine

(sotto-scapolare)

Trattamento chirurgico (fissazione del frammento)

Fratture-lussazioni

Enucleazione



Evoluzione delle lussazioni anteriori

Le lussazioni recidivanti sono frequenti

- **Intervallo libero variabile**
- **Traumi anche minimi o semplice R.E. ed abduzione**
- **Lussazioni multiple ridotte spontaneamente dal paziente stesso**

Lussazioni recidivanti anteriori (Instabilità cronica anteriore)

Tipi di sports interessati :

- **Rugby**
- **Tennis ("armare il braccio")**
- **Hand-ball (armare+contatto)**

La ripetizione delle lussazioni crea delle lesioni

- **Lesioni del cercine glenoideo**

La ripetizione delle lussazioni crea delle lesioni

- **Lesioni del cercine**
- **Lesioni capsulari: tasca di distacco dietro il sotto-scapolare (BROCA)**

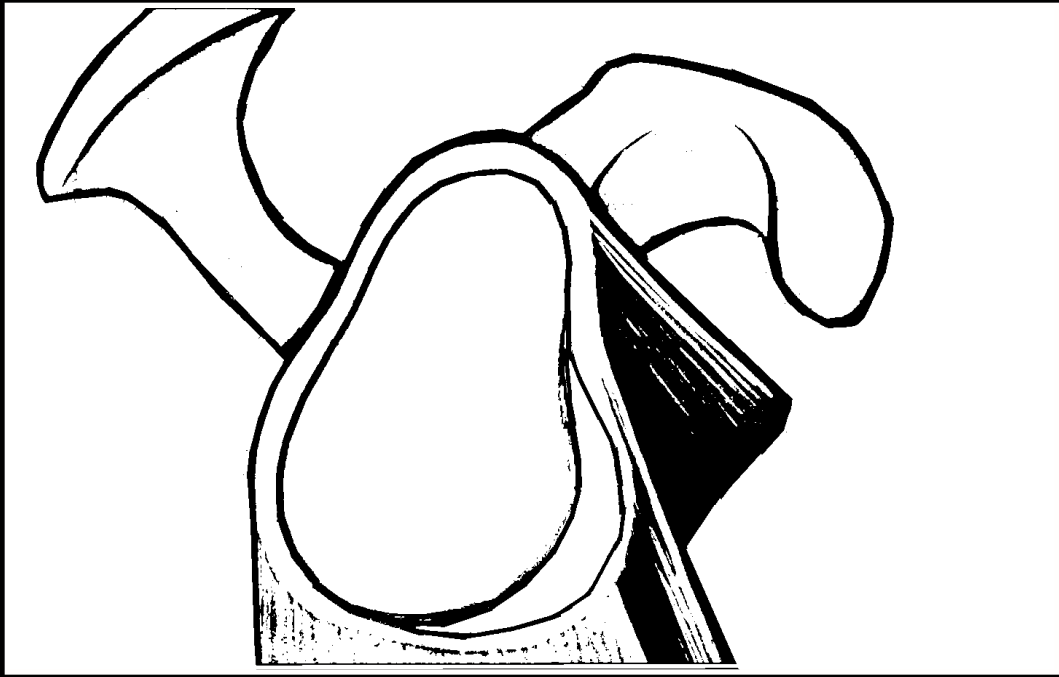

La ripetizione delle lussazioni crea delle lesioni

- **Lesioni del cercine**
- **Lesioni capsulari : tasca di distacco dietro il sotto-scapolare (BROCA)**
- **Lesione di Hill-Sachs**

La ripetizione delle lussazioni crea delle lesioni

- **Lesioni del cercine**
- **Lesioni capsulari: tasca di scollamento dietro il sottoscapolare(BROCA)**
- **Lesione di H-S**
- **Lesioni del margine anteriore della glena**

La ripetizione delle lussazioni crea delle lesioni

- Lesioni del cercine
- Lesioni capsulari : tasca di scollamento dietro il sotto-scapolare (BROCA)
- Lesione di H-S
- Lesioni del margine anteriore della glena
- **Lesioni della cuffia dei rotatori**



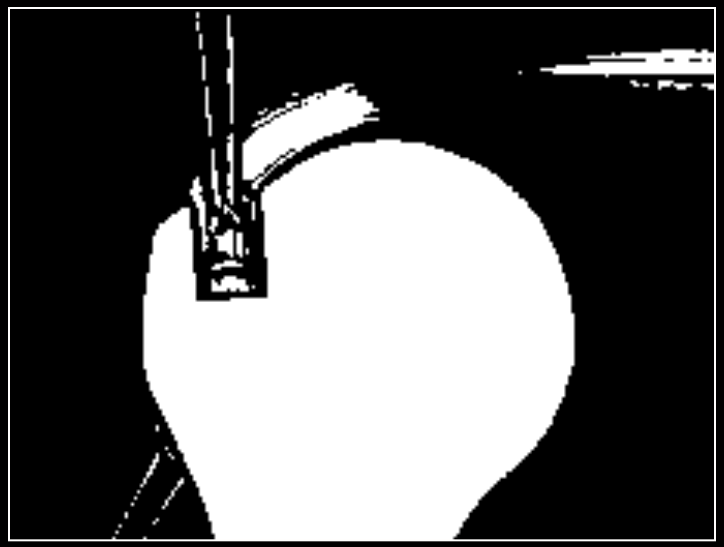

Le recidive sono favorite da una iperlassità costituzionale

Le recidive sono favorite da una iperlassità costituzionale

- Iperlassità inferiore: test dello scalino (sulcus test)
- Lassità antero-posteriore : cassetto
- Test dell'abduzione passiva
- Test dell'apprensione

Le recidive sono favorite da una iperlassità costituzionale

1 / Iperlassità inferiore: test dello scalino (sulcus test)

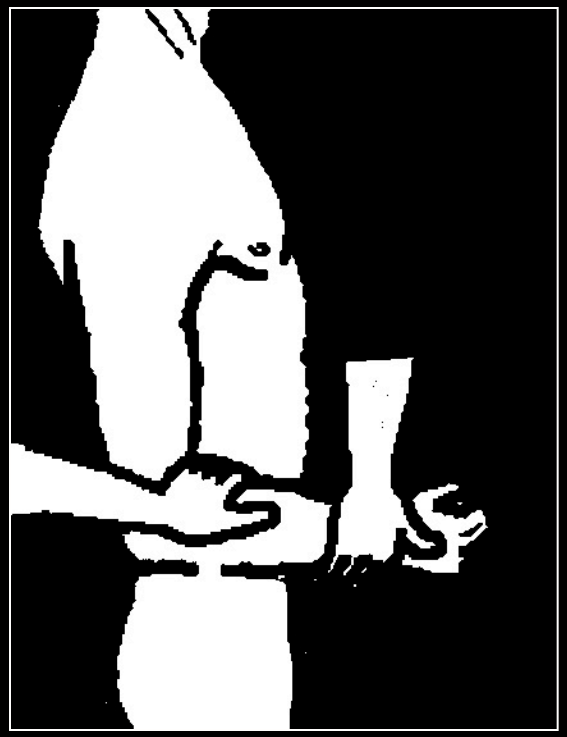

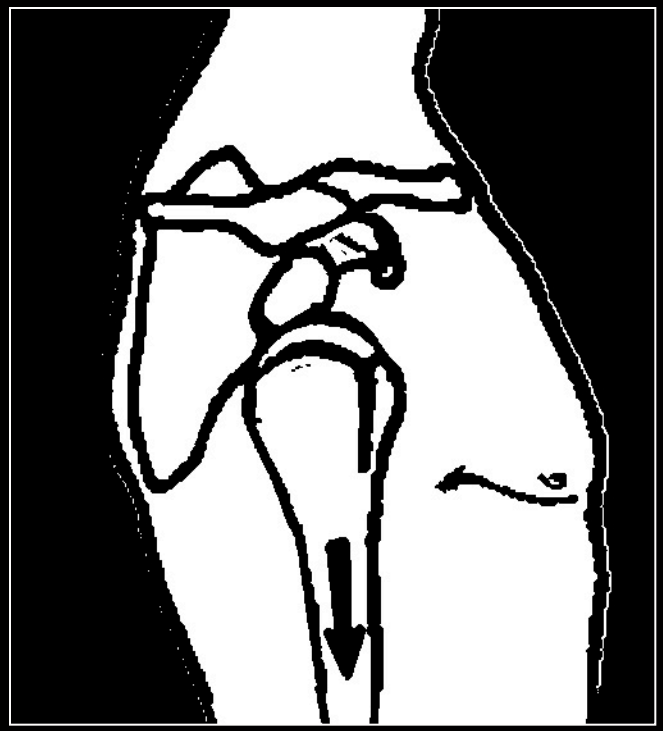

Le recidive sono favorite da una iperlassità costituzionale

- **Iperlassità inferiore**

Sulcus spontaneo

Le recidive sono favorite da una iperlassità costituzionale

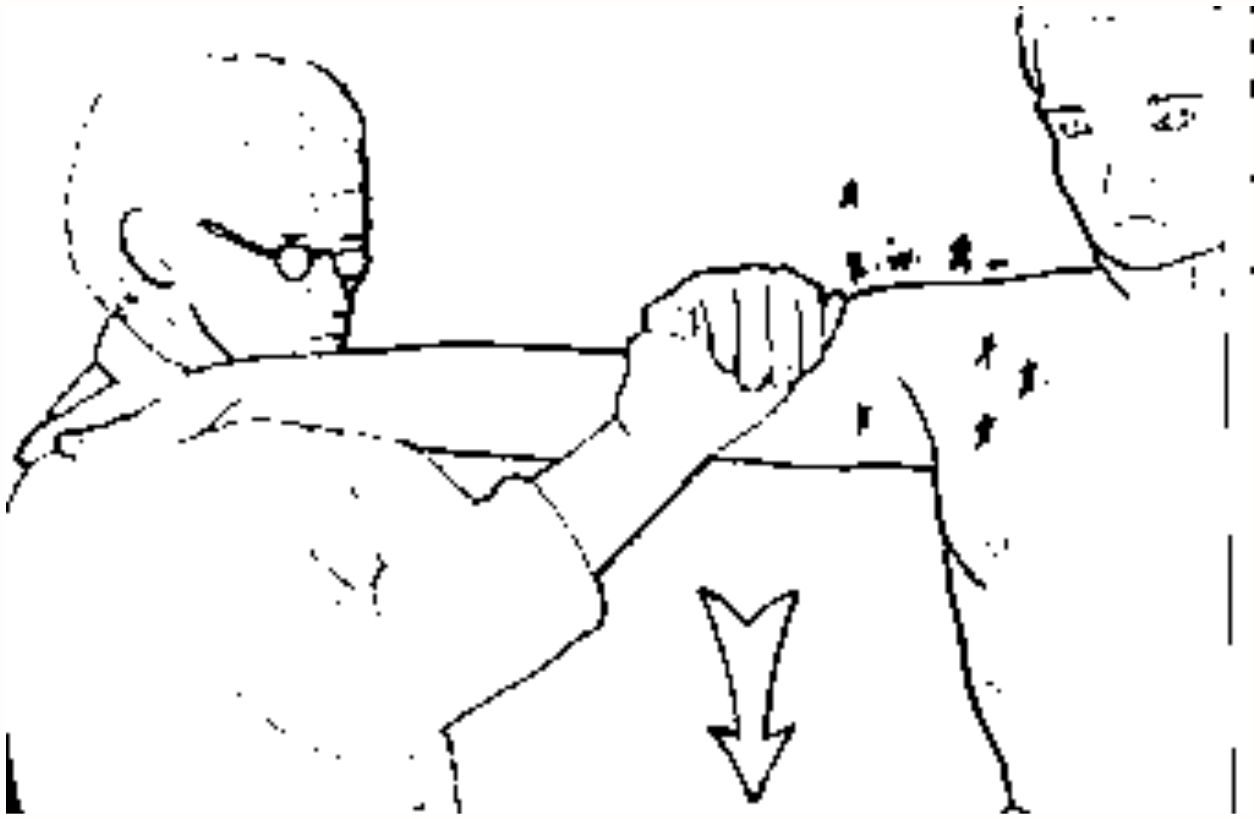

Instabilita in abduzione inferiore

Le recidive sono favorite da una iperlassià costituzionale

1 / Iperlassità inferiore : test dello scalino (sulcus test)

2 / Lassita antero-posteriore: cassetto



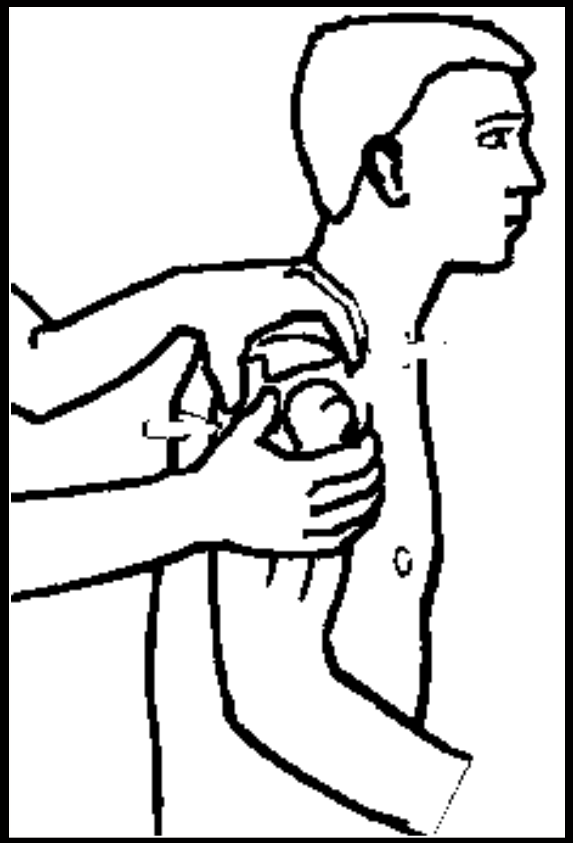

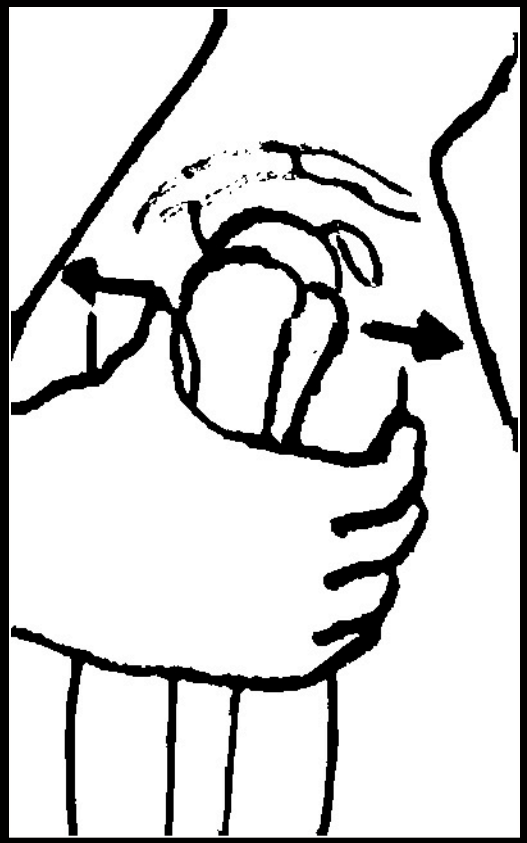

Le recidive sono favorite da una iperlassità costituzionale

1 / Iperlassità inferiore : test dello scalino (sulcus test)

2 / Lassità antero-posteriore : cassetto

3 / Test dell'abduzione passiva



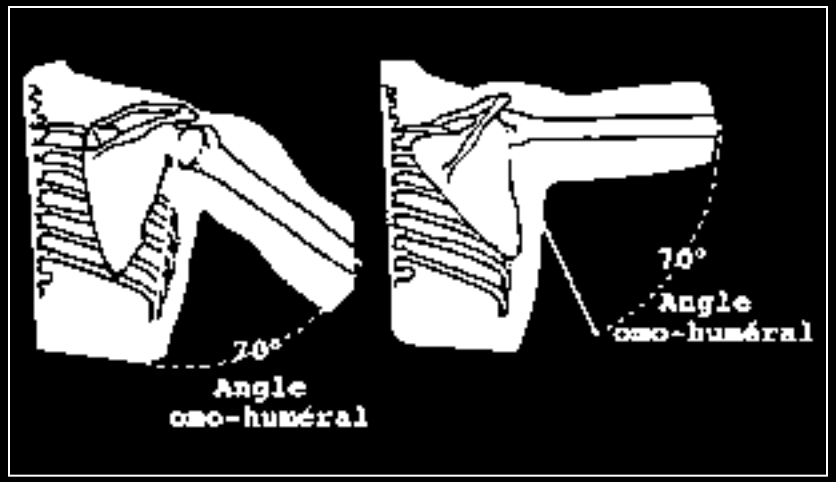

Normalmente l'abduzione è limitata a 70°

Le recidive sono favorite da una iperlassità costituzionale

- Iperlassita inferiore : test dello scalino (sulcus test)
- Lassità antero-posteriore : cassetto
- **Test dell'abduzione passiva**

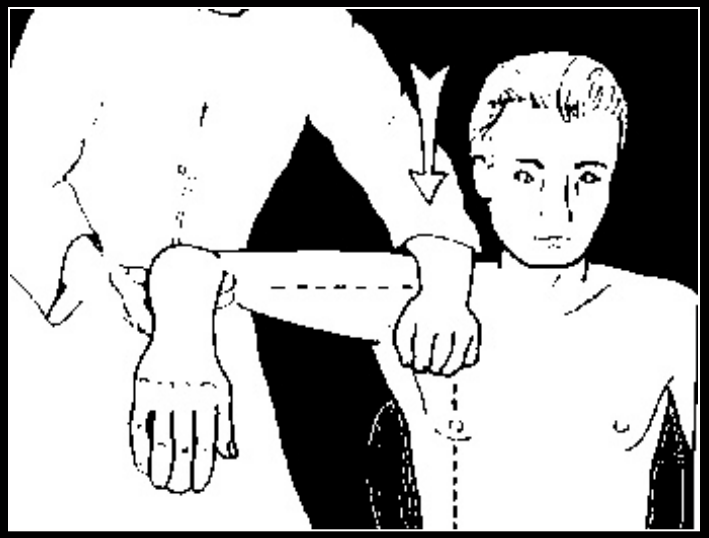

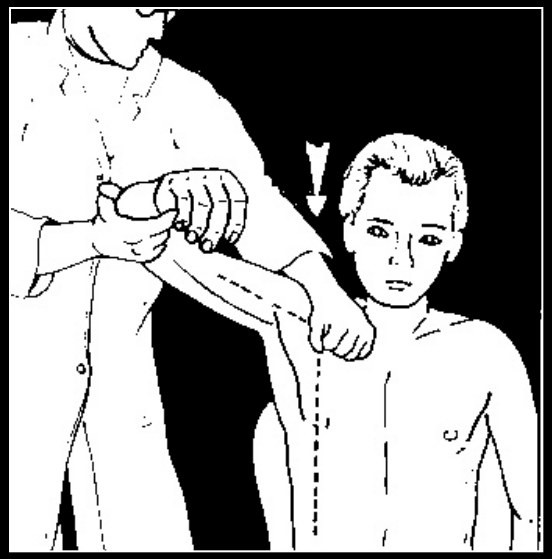

In caso d'iperlassità capsulare, l'abduzione è superiore a 90°

Le recidive sono favorite da una iperlassità costituzionale

- Iperlassità inferiore: test dello scalino (sulcus test)
- Lassità antero-posteriore : cassetto
- **Test dell'abduzione passiva**

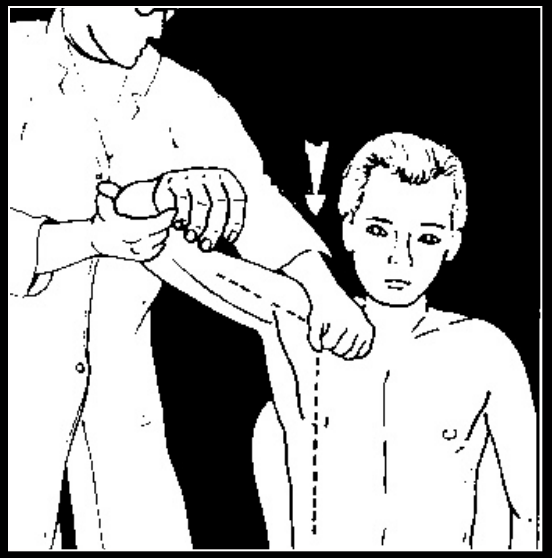

In caso di rottura della capsula l'abduzione è superiore a 90°

Le recidive sono favorite da una lassità costituzionale

1 / Iperlassità inferiore : test dello scalino (sulcus test)

2 / Lassità antero-posteriore : cassetto

3 / Test dell'abduzione passiva

4 / Test dell'apprensione

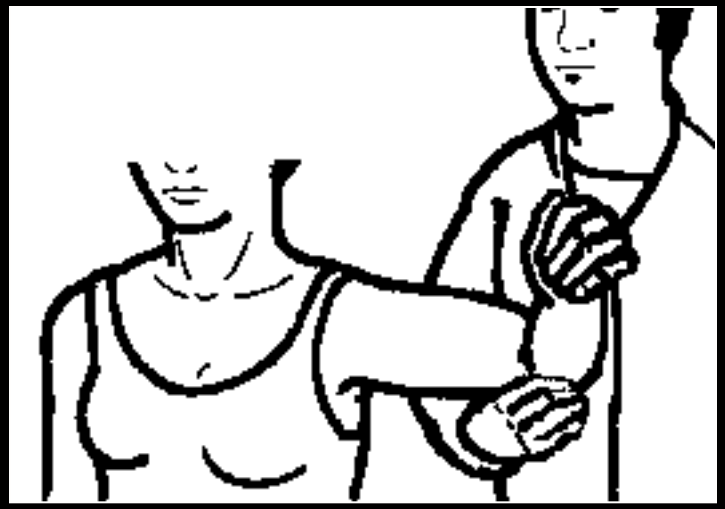



La extrarotazione con la spalla in abduzione, crea un'apprensione

Altri tests per l'instabilità anteriore

« Relocation test »



In R.E. si sub-lussa la spalla. Con la pressione sul braccio in avanti si riposiziona la testa omerale nell'articolazione

Chirurgia della lussazione anteriore





Incisione anteriore nel solco deltoideo-pettorale

Accesso chirurgico alla glena

tecniche chirurgiche

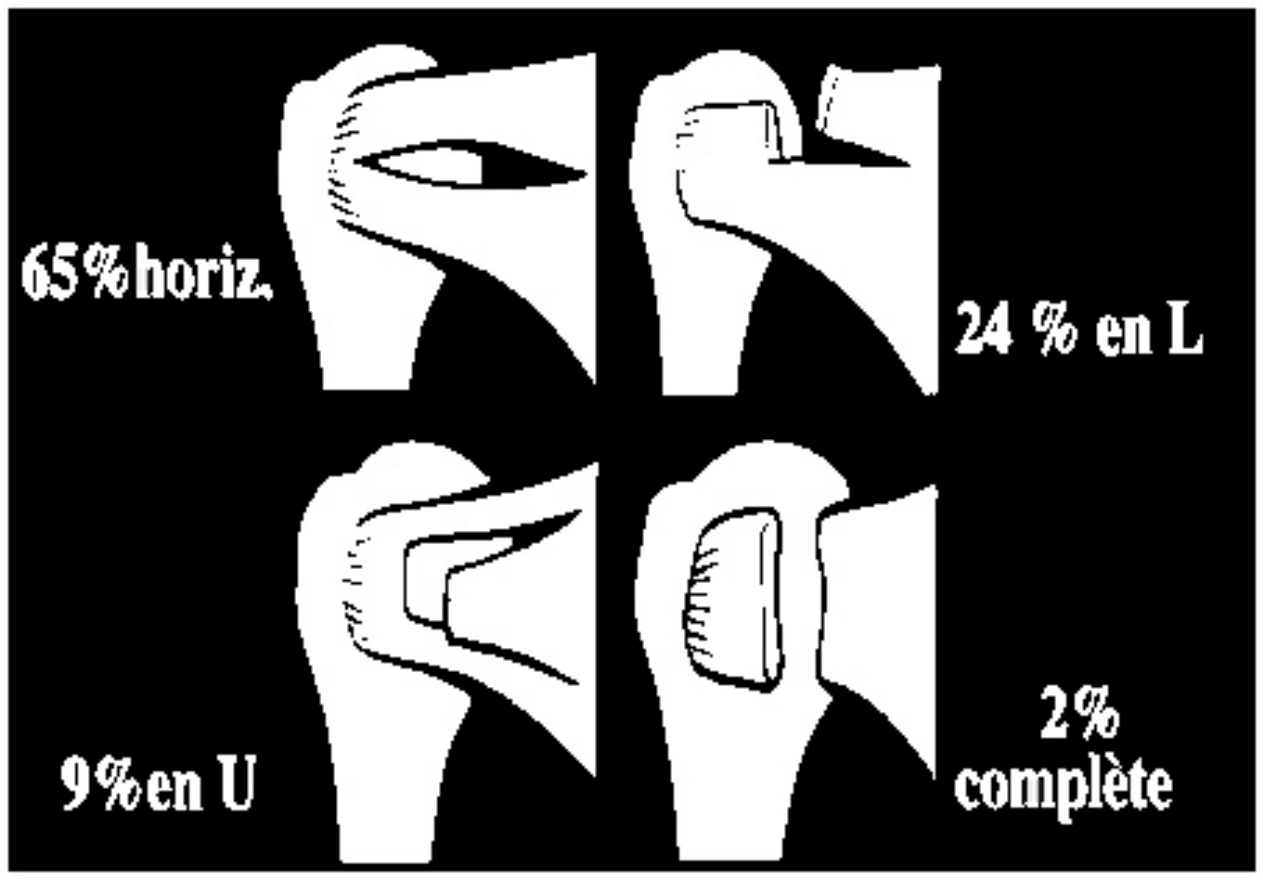

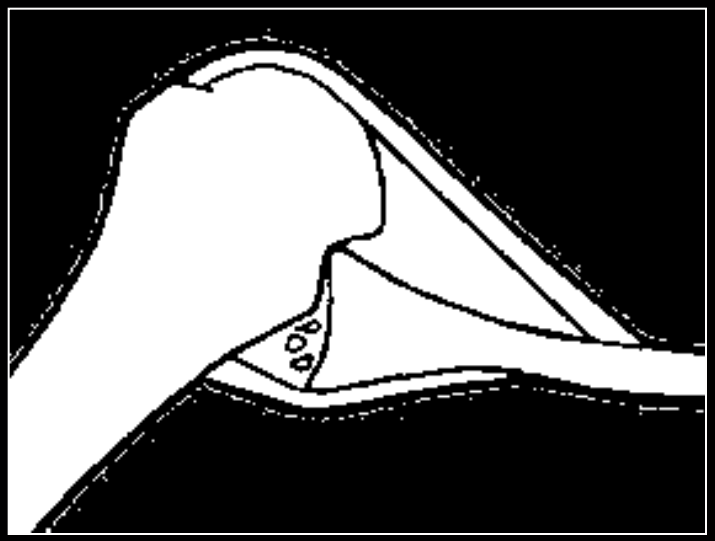

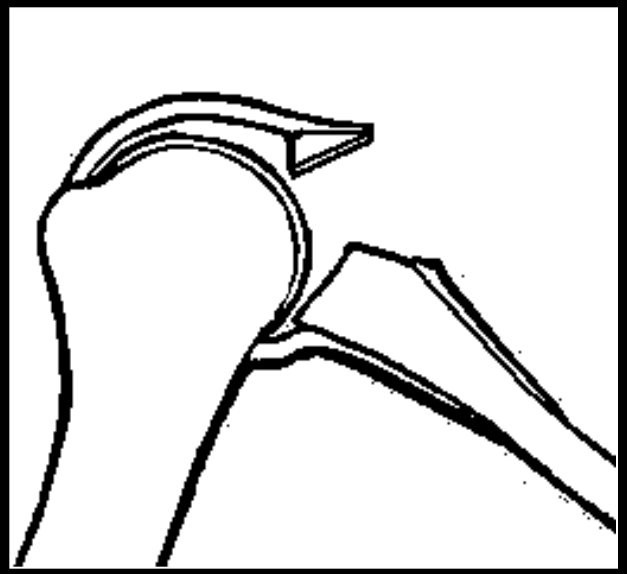





Trattamento delle lussazioni recidivanti anteriori

1/ Tecnica di Bankart : capsuloplastica anteriore



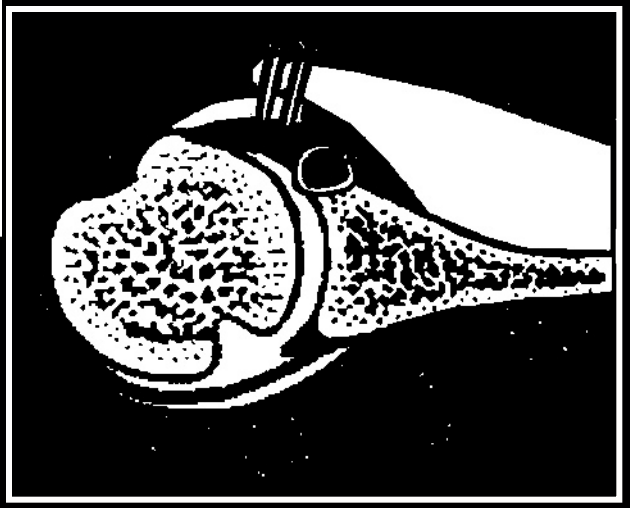

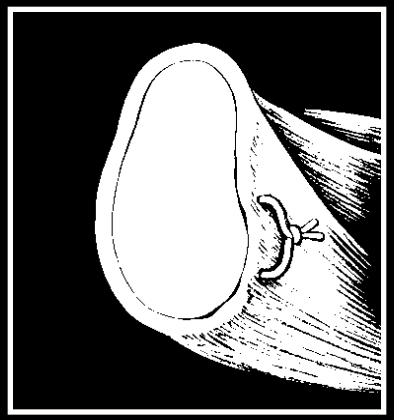

Plastica della capsula sulla glena utilizzando dei punti trans-ossei o utilizzando delle cambre o delle piccole viti

Trattamento delle lussazioni recidivanti anteriori

1/ Tecnica di Bankart : capsuloplastica anteriore

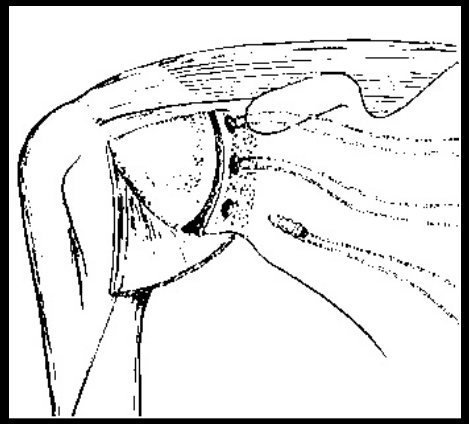

Reinserzione della capsula sulla glena utilizzando dei punti trans-ossei (Caspari)

o utilizzando delle piccole ancore con dei fili (Mitek)

Trattamento delle lussazioni recidivanti anteriori

1/ Tecnica di Rockwood : capsuloplastica anteriore

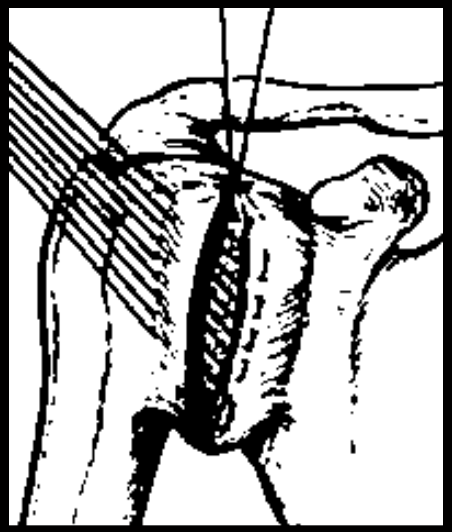

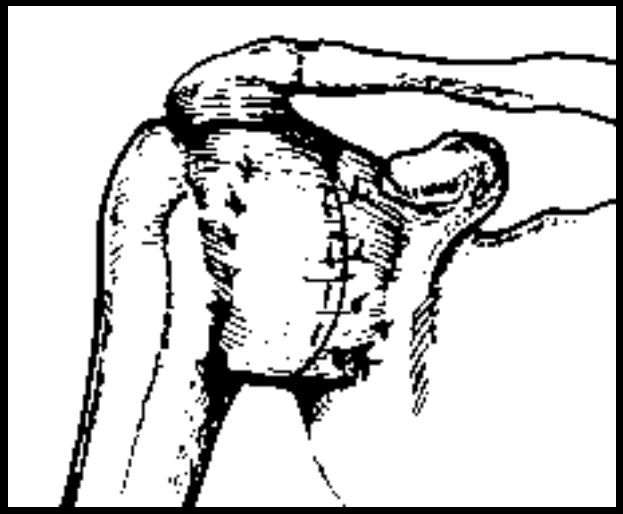



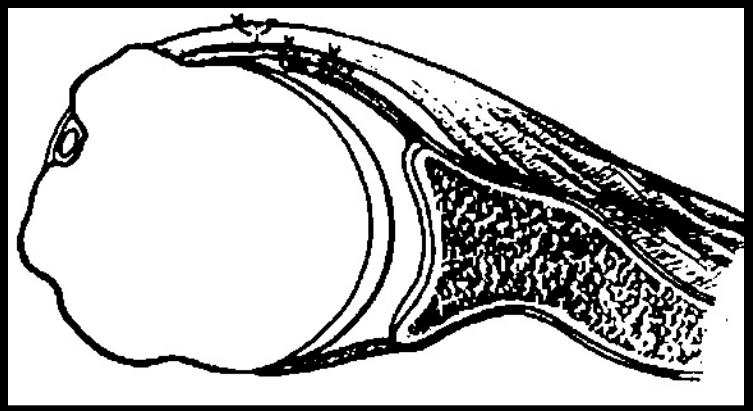

Lesione riscontrate durante l'intervento chirurgico (SOFCOT 99

Lesione di H-S : 66 %

Frattura della glena: 41 %

Artrosi : 7 %

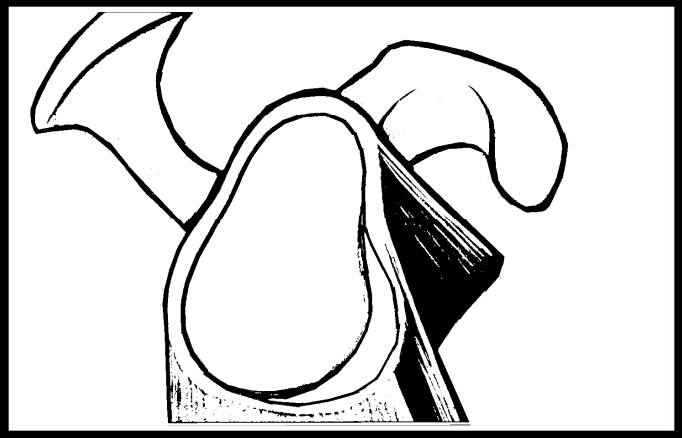

Lesione di Bankart : 94 %

Lesioni riscontrate durante intervento chirurgico (SOFCOT 99)



- **Rx, Artro-T.A.C.**
- **Artroscopia**

Attualmente, numerose tecniche di chiusura della capsula anteriore in artroscopia o intervento classico

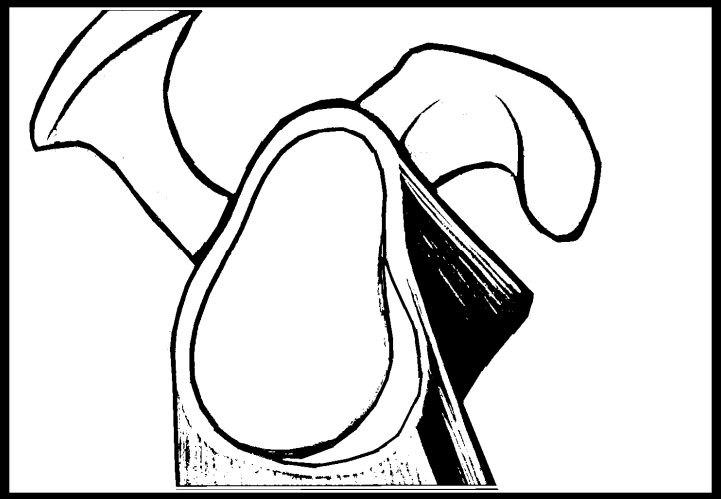

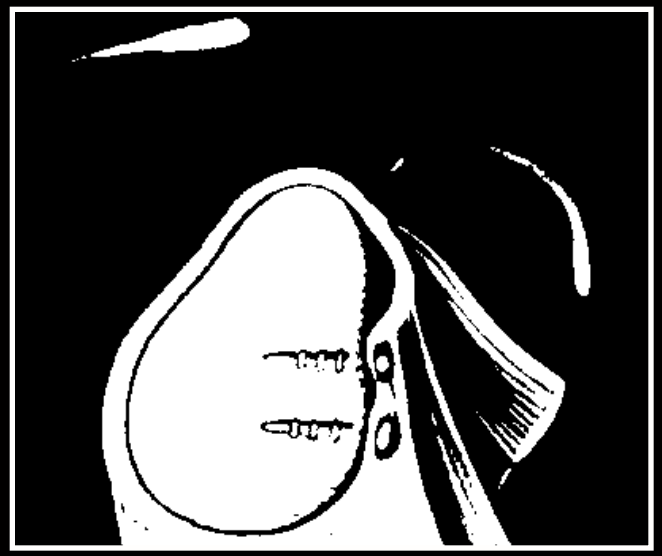

Tecnica di Bankart (capsuloraffia)







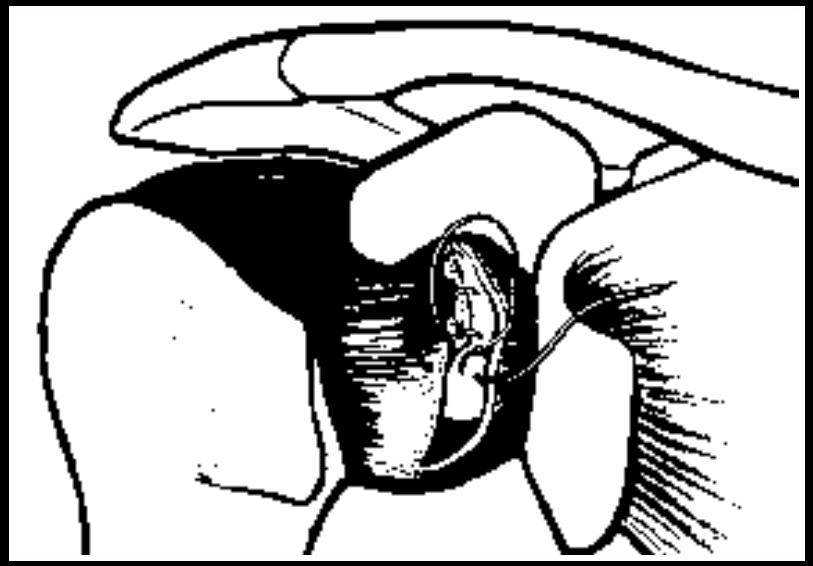

Risultati dell'intervento di Bankart

Intervento affidabile (87 % dei pazienti soddisfatti)

Complicazioni possibili

- **Complicazioni neurologiche : 2 %**
- **Rigidità: 4 % (perdita della R.E. : 13°)**
- **Recidive : 5 %**

Artrosi

- **Osteofitosi : 40% ed artrosi : 11 %**

Risultati dell'intervento di Bankart

Artrosi dopo **Bankart : 51 %**

- **Stadio I : 38 %**
- **Stadio II : 8 %**
- **Stadio III e IV : 11 %**

Trattamento delle lussazioni recidivanti anteriori

2/ Blocco anteriore della glena

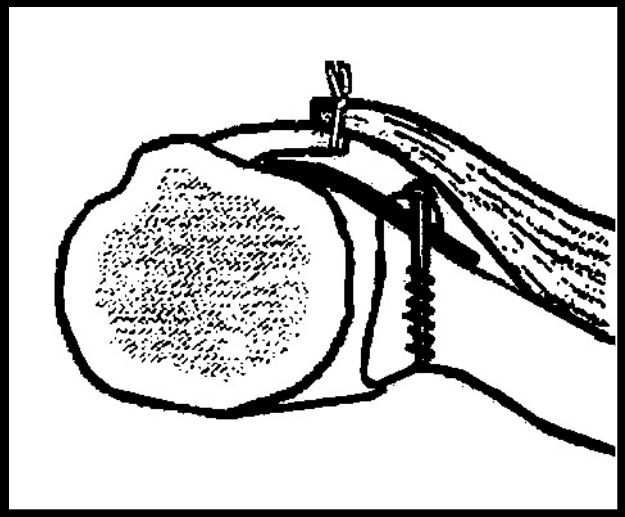

Trapianto osseo fissato con viti al margine anteriore della glena

Blocchi

3/ Trasposizione della coracoide

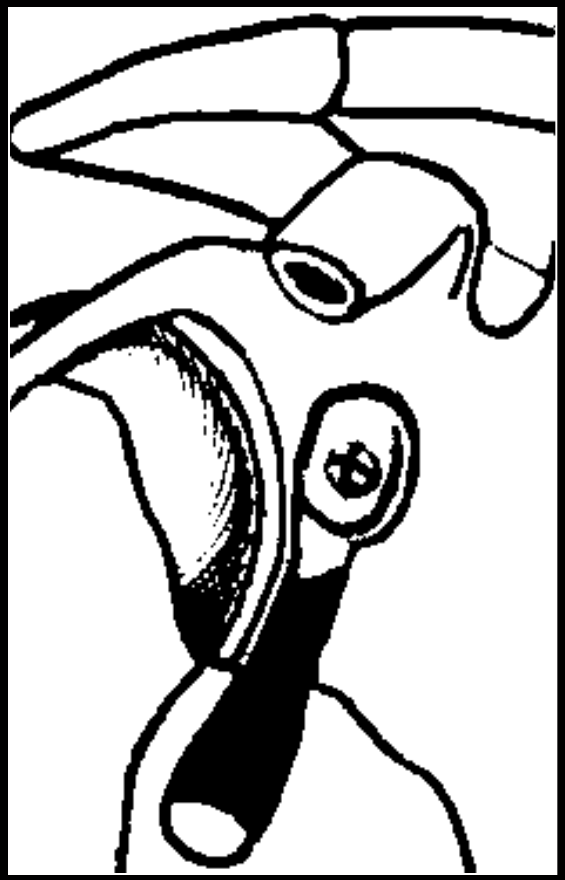

Tecnica di Latarjet

(sezione del sotto-scapolare)



modificata da Bristow

(attravero il muscolo)

3/ Trasposizione della coracoide



IL sotto-scapolare è preservato



I tendini inseriti sulla coracoide spingono il sotto-scapolare in modo da spingere lui stesso la testa omerale nell'articolazione

Tecnica di Trillat

3/ Trasposizione della coracoide





L'apofisi coracoide deve essere fissata al margine ant. della glena senza la superare

Tecnica di Trillat

Risultati della chirurgia per le lussazioni recidivanti

- Tasso di recidiva inferiore al 5 %
- Ripresa delle attività sportive
- Qualvolta, limitazione della rotazione esterna
- Possibile evoluzione verso l'artrosi

Una forma particolare : la lussazione eretta

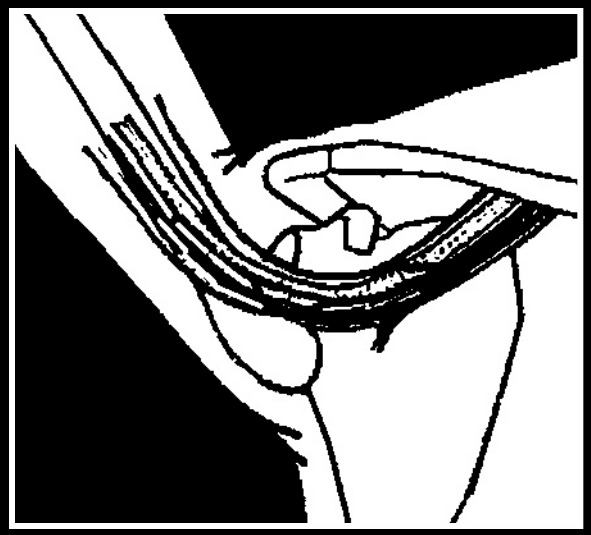

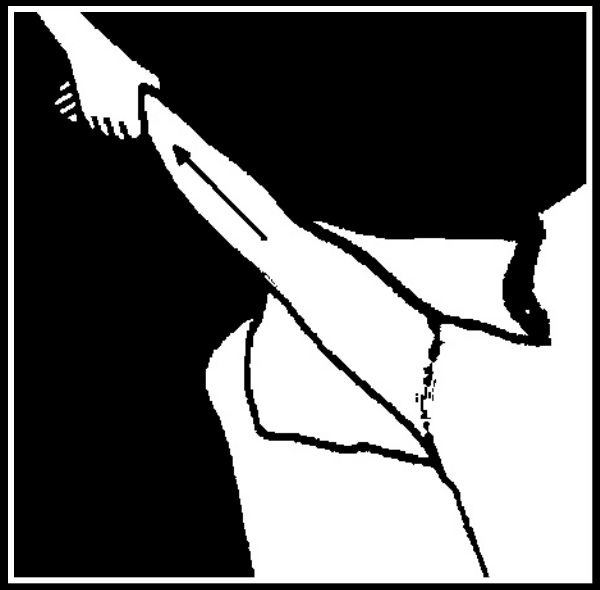

Trauma in ABD

Riduzione tirando in ABD

Lussazione posteriore

Meccanismo

Caduta sulla mano, braccio in R.I.

Choc diretto ant. sulla spalla

Crisi comiziali

Esame

La testa omerale è apprezzata dietro

C'è un vuoto in avanti

Mobilizzazione impossibile, dolore

Non provare la mobilizzazione quando c'è

una intaccatura cefalica (rischio di frattura)



Doppio contorno sulla rx frontale. Rx di profilo difficile da realizzare

Lussazione posteriore

Lesione di Hill-Sachs in avanti sulla testa

Lussazione posteriore

Lesioni associate





Intaccatura della testa e frattura del margine posteriore della glena

Riduzione delle lussazioni posteriori

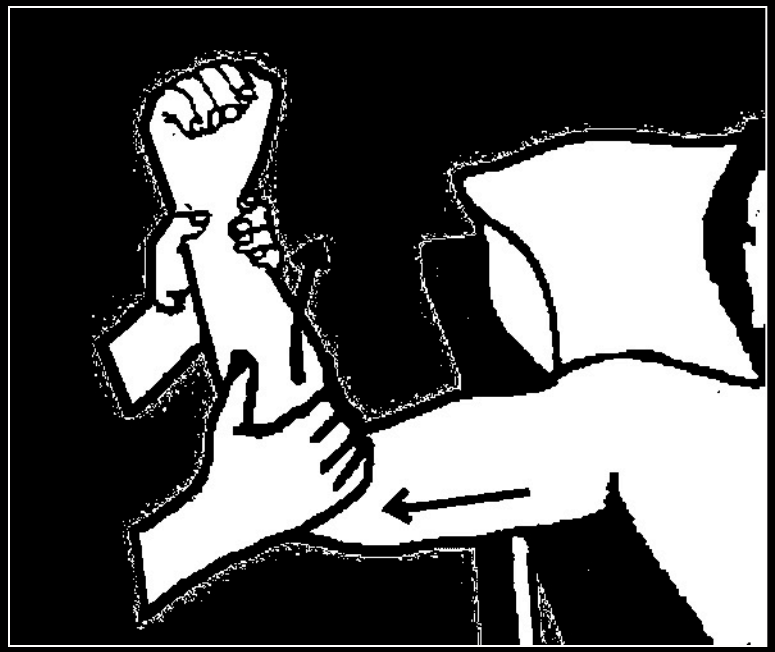

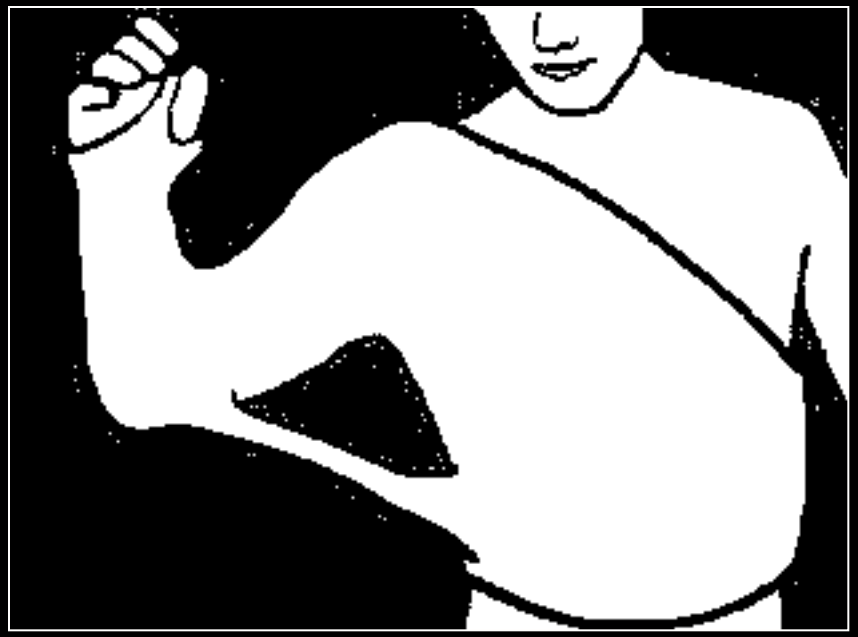

A.G. in urgenza

Trazione in abduzione poi rotazione esterna

Immobilizzazione in leggera abduzione ed anteposizione e leggera rotazione esterna



Immobilizzare in abduzione-rotazione

neutra e leggera anteposizione

Immobilizzare in abduzione-rotazione neutra e leggera antepulsione