ZOPPIA
PIETRO PERSIANI

Sviluppo armonioso del passo

1) Attacco del passo tallone
2) Appoggio sulla pianta
3) Spinta avampiede
4) sospensione

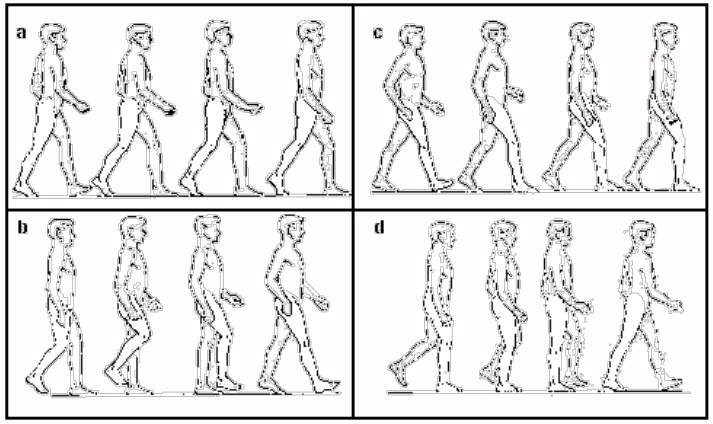

MARCIA CON INCLINAZIONE DEL TRONCO E CON ALTERAZIONE DELLE FASI DI APPOGGIO E SOSPENSIONE

ZOPPIA

FUGA

Evitare un appoggio doloroso
Diminuzione della durata e della forza di appoggio sul lato affetto

CADUTA

Diminuzione della forza muscolare
Diminuzione della stabilità articolare
Il baricentro è spostato e la spalla si sposta verso il lato affetto

- Marcia anserina
- Steppage
- In flessione
- In equino
- miste

Orientano verso patologia neuromuscolare !

ETA’

ESAME OBIETTIVO

ANAMNESI

CARATTERISTICHE DOLORE

DIAGNOSTICA STRUMENTALE di SUPPORTO E CONFERMA

PRIMO ELEMENTO

PRIMO ELEMENTO

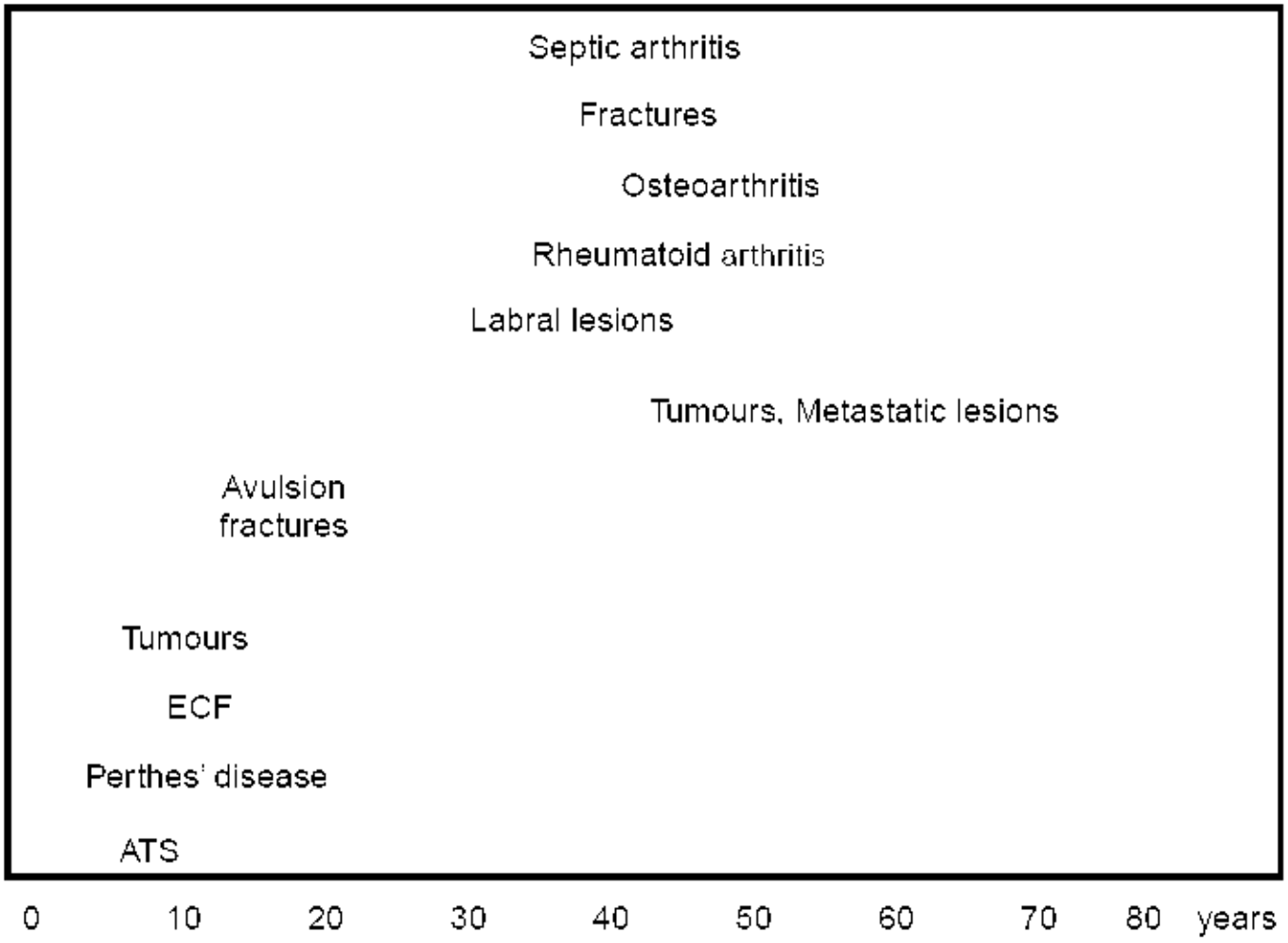

DA QUANTO TEMPO?
CIRCOSTANZE?

HA SEMPRE ZOPPICATO

ANTECEDENTI NEONATALI O OSTETRICI

GRADUALE E SINE CAUSA
DIMINUZIONE PERFORMANCE QUOTIDIANE

OVERUSE
DEGENERATIVA
NEUROMUSCOLARE

COMPARSA SOLO DURANTE SFORZO

CAUSA MECCANICA

IPOTONOTROFIA (PATOLOGIA CRONICA)
MORFOLOGIA GLOBALE e HABITUS
ETEROMETRIA CAUSA DI ZOPPIA SSE < 1 CM

Malformazione
Lussazione anca
Esito infettivo
Esito trauma



Tricks and secrets (..la passeggiata artificiale..)

Ad es. Tallodinia - attacco con la punta
Gonalgia - ginocchio in estensione e compenso all'anca
Dolore alla caviglia - extrarotazione

Ed inoltre: Trendelemburg, duchenne, stazione sui talloni, equilibrio..

- Dolore regione inguinale
- Dolore regione del ginocchio
- Claudicatio (rifiuto del carico)



SINOVITE REATTIVA
BENIGNA TRANSITORIA

MALATTIA DI LEGG PERTHES CALVE

3 - 8 ANNI

SPESSO DOPO GIORNATA DI ATTIVITA' FISICA INTENSA o PREGRESSO EPISODIO INFETTIVO ALTE VIE RESPIRATORIE

ZOPPIA DI FUGA

ZOPPIA DI FUGA

ATTEGGIAMENTO ANTALGICO IN FLESSIONE E ROTAZIONE ESTERNA

PREGRESSO EPISODIO INFETTIVO

ALTE VIE RESPIRATORIE

ATTEGGIAMENTO ANTALGICO IN FLESSIONE E ROTAZIONE ESTERNA

anca dx flessa: manovra di Thomas +

riduzione intrarotazione

limitazione abduzione

ESAMI EMATOCHMICI

ESAME ECOGRAFICO

ISPESSIMENTO SINOVIALE

VERSAMENTO ARTICOLARE

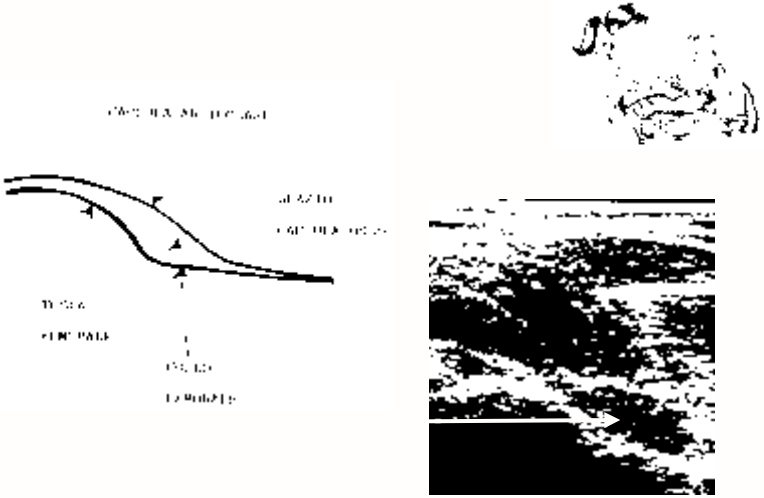

PRESENTAZIONE



- **Concomitante infezione**
- **Dolore**
- **Eritema**
- **Calore**
- **Tumefazione**
- **Impotenza funzionale**

Table 2: An Algorithm for Predicting the Probability of Septic Arthritis Based on History of Fever, Non-Weight Bearing, ESR, and WBC

Yes	Yes	Yes	Yes	99.8	
Yes	Yes	Yes	No	97.3	
Yes	Yes	No	Yes	95.2	
Yes	Yes	No	No	57.8	57,8%
Yes	No	Yes	Yes	95.5	
Yes	No	Yes	No	62.2	
Yes	No	No	Yes	44.8	
Yes	No	No	No	5.3	
No	Yes	Yes	Yes	95.0	
No	Yes	Yes	No	48.0	48%
No	Yes	No	Yes	33.8	
No	Yes	No	No	3.4	3,4%
No	No	Yes	Yes	35.3	
No	No	Yes	No	3.7	
No	No	No	Yes	2.1	
No	No	No	No	0.1	

Adapted from Kocher MS, Zurakowski D, Kasser JR. Differentiating between septic arthritis and transient synovitis of the hip in children: an evidence-based clinical prediction algorithm. J Bone Joint Surg Am. 1999;81:1662-1670.

JBJS

Factors Distinguishing Septic Arthritis from Transient Synovitis of the Hip in Children: A Prospective Study

Livello evidenza 1

JBJS

Validation of a Clinical Prediction Rule for the Differentiation Between Septic Arthritis and Transient Synovitis of the Hip in Children

Matthew S. Kocher, Rahul Mandiga, David Zurakowski, Carol Barnewolt and James R. Kasser
J Bone Joint Surg Am. 2004;86:1629-1635.



IN CASO DI DUBBIO O PERSISTENZA:
RADIOGRAFIA DEL BACINO

COME AL SOLITO LA RDX E' IN RITARDO SULLA CLINICA

Infarto del nucleo epifisario
della testa femorale con necrosi idiopatica

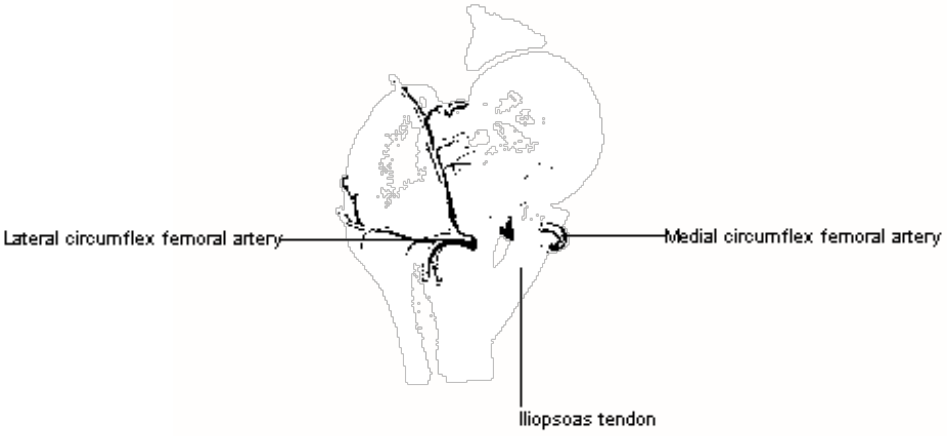

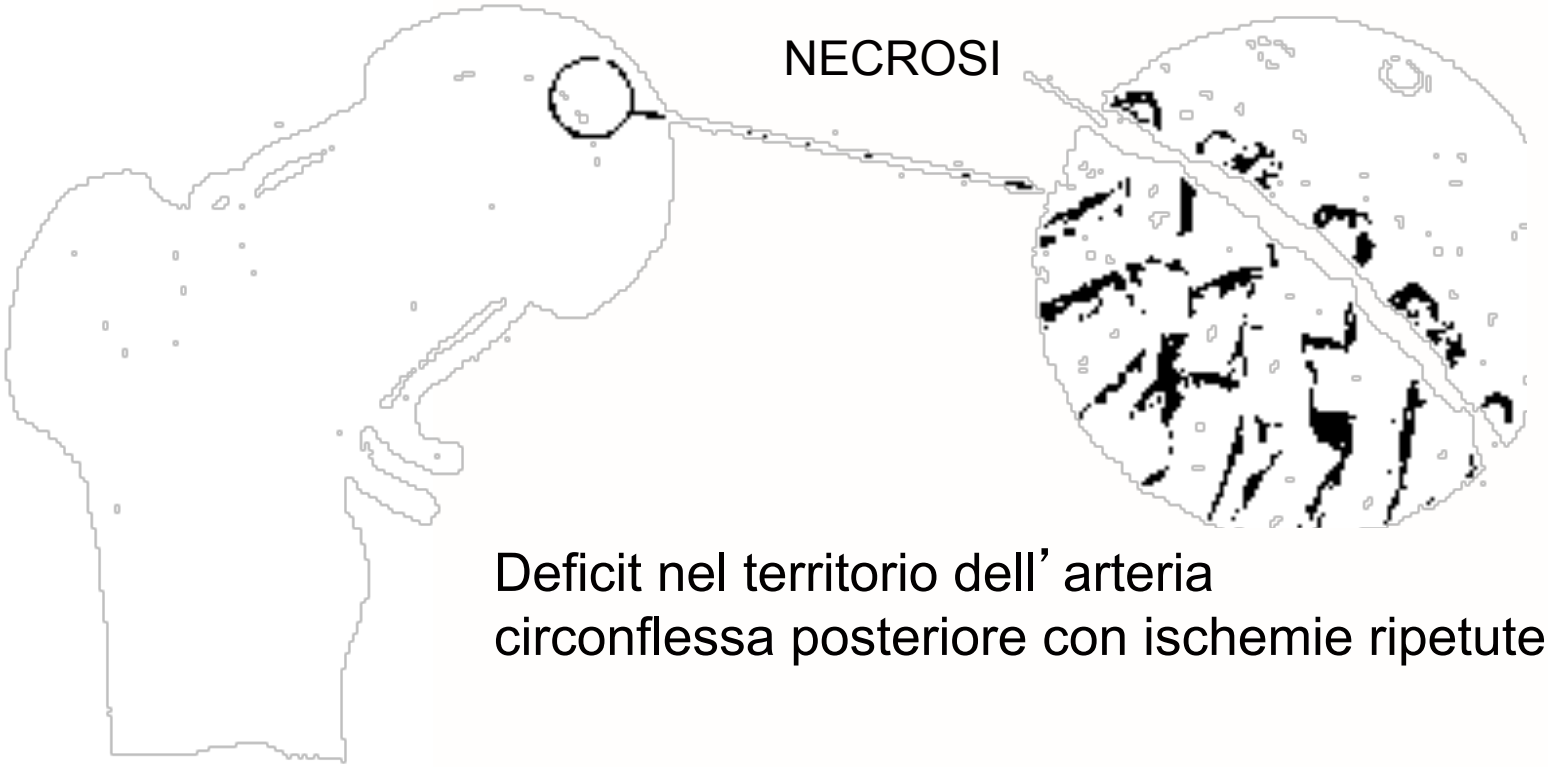

Deficit nel territorio dell’arteria circonflessa posteriore con ischemie ripetute

L’incidenza media nel **mondo** è 1/1200 nati vivi

Età media di insorgenza 7 anni (2-12/4-8)

Predilige il sesso maschile

Pensare sempre al Perthes dinanzi ad un bambino tra 4 e 7 anni che zoppica e ha una limitazione dell’abduzione !

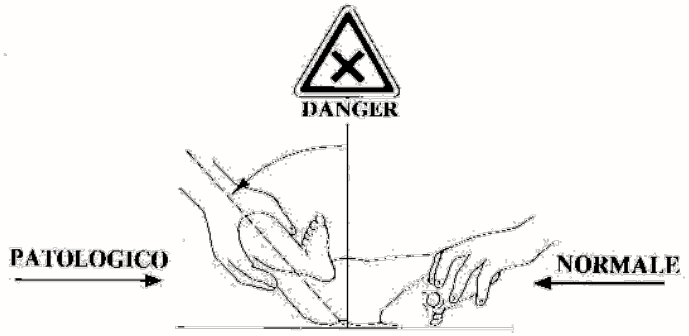

Zoppia (a/sintomatica)
Dolore (inguine, coscia, ginocchio)

Contratture in flessione/adduzione

Segno di Catterall flessione passiva anca

manovra di Thomas positiva
solo nella prima fase

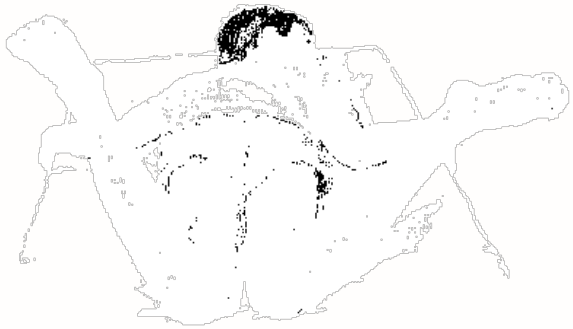

Limitazione intrarotazione

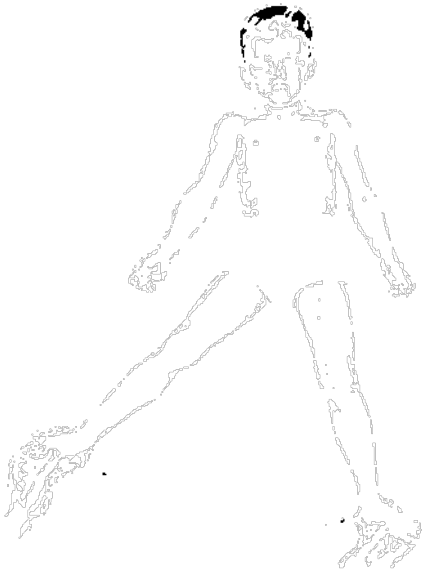

Deficit abduzione

Amiotrofia

- Radiologia standard
  - AP-lateral/*frog lateral*
- Scintigrafia
  - 97% sensibilità
  - utile per la diagnosi precoce
- RMN
  - diagnosi precoce
  - maggiore capacità descrittiva
- Artrografia
  - posizione corretta in tutore
  - pianificazione chirurgica

necrosi - ricostruzione - rimodellamento

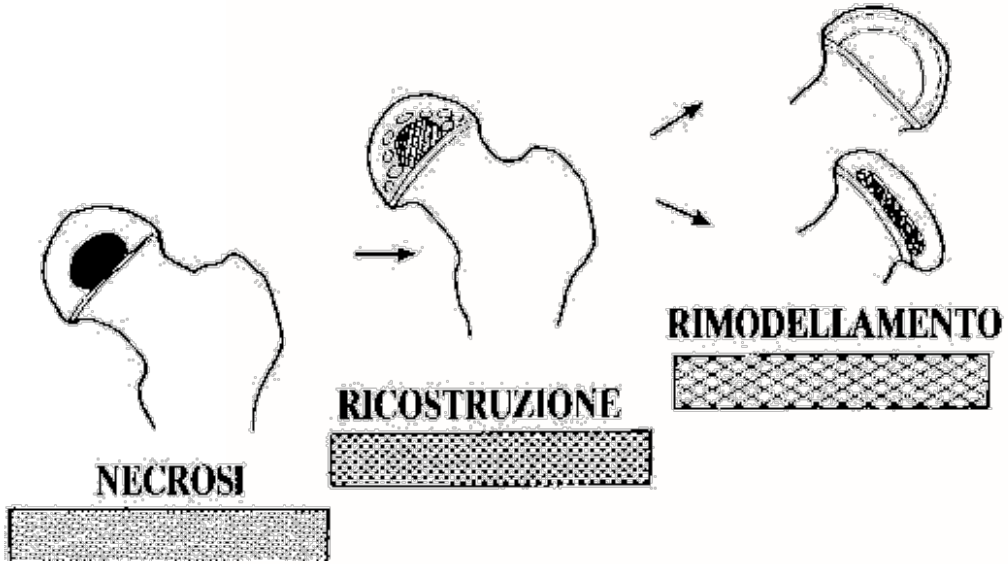



- Fase di necrosi: conservare motilità, detendere adduttori, eventuale trazione a letto

- Fase di ricostruzione: guidare la ricrescita mantenendo la testa centrata nel cotile

- Fase di rimodellamento: perdita di sfericità ed eccentrazione possono richiedere l'intervento chirurgico

tutore di Atlanta

consente di mantenere l’anca centrata durante la deambulazione

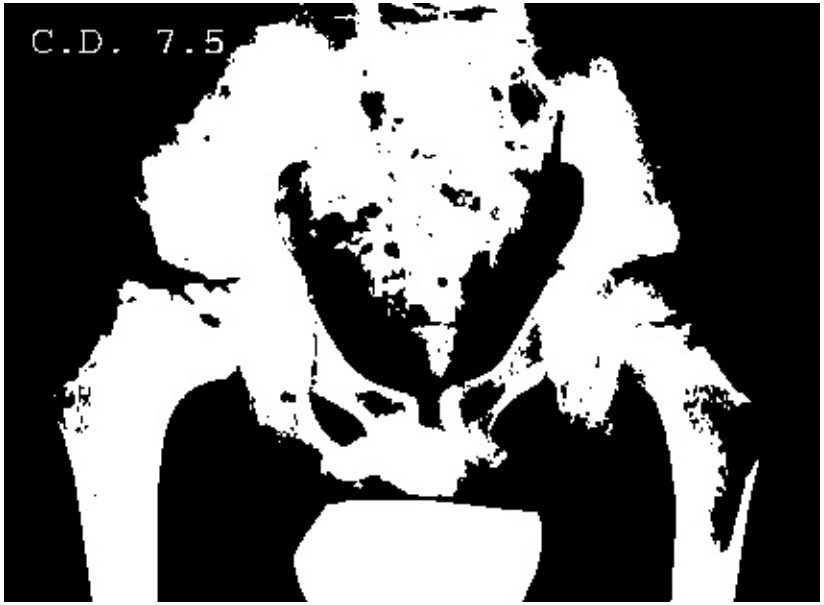

osteotomia di centramento

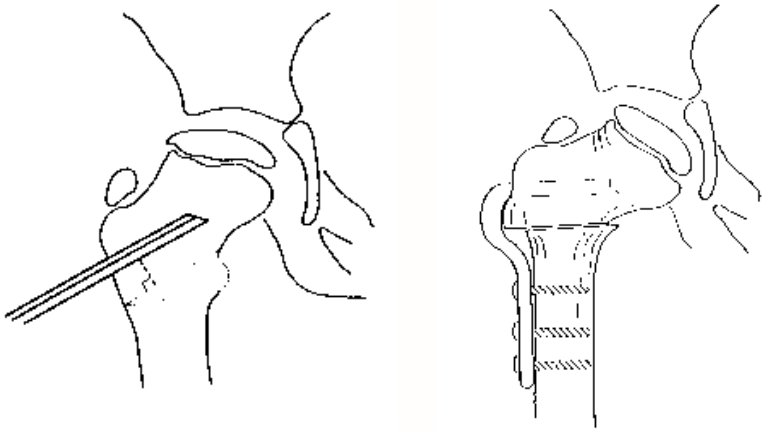

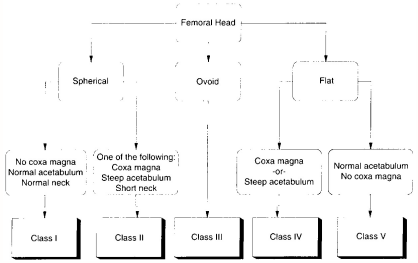

STULBERG



testa sferica e ben centrata nel cotile: no artrosi



testa ovoide ma ben centrata nel cotile:
artrosi verso i 50-60 anni

testa deforme: artrosi a 30-35 anni


L.L.
Per

L. 16 a

11 ANNI

anni 33, artrosi,
accorciamento di 3 cm

EPIFISIOLISI

ANCA A SCATTO
PATOLOGIA DA SPORT

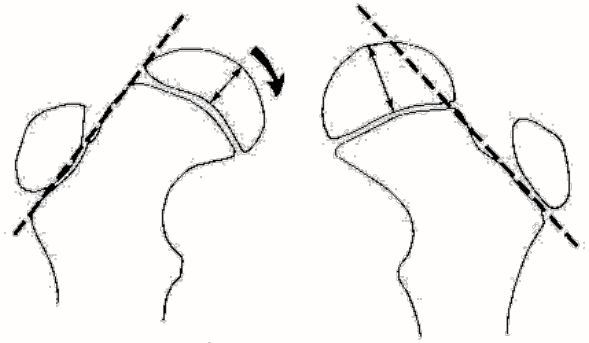

Lesione distrofica della cartilagine epifisaria femorale prossimale con conseguente diminuzione della coesione meta-epifisaria e modificazione dei rapporti tra testa e collo del femore

Età di insorgenza
(12-16 anni uomini/10-12 anni donne)

In Usa l'incidenza è 1/100,000 persone

- Pediatric orthopaedic surgeons
  - See 6 per year
- General orthopaedic surgeons
  - See 1 every 6 years


CONTROLLARE SEMPRE IL CONTROLATERALE

M 3/5 : F 1 (nel sesso femminile forme più gravi)

Bilateralità 25% dei casi

Soggetti in sovrappeso (HABITUS)

Familiarità 7%

Zoppia
Dolore
Arto addotto extraruotato
Limitazione intrarotazione

Leggera zoppia
Dolore (inguine 50% ginocchio 25%)
Arto addotto, extraruotato
Limitazione intrarotazione

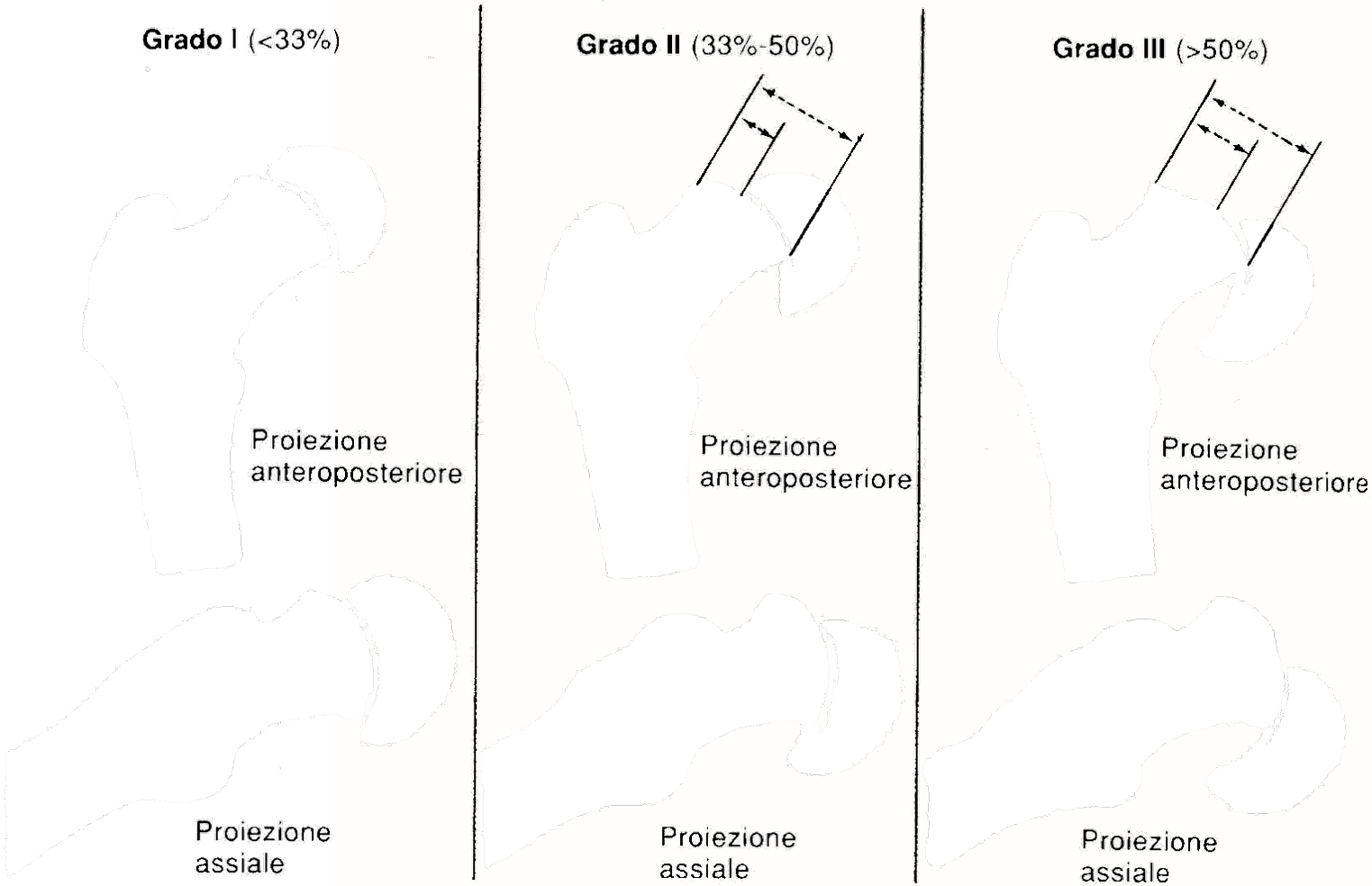
Grado I (<33%)
Proiezione anteroposteriore
Proiezione assiale
Grado II (33%-50%)
Proiezione anteroposteriore
Proiezione assiale
Grado III (>50%)
Proiezione anteroposteriore
Proiezione assiale

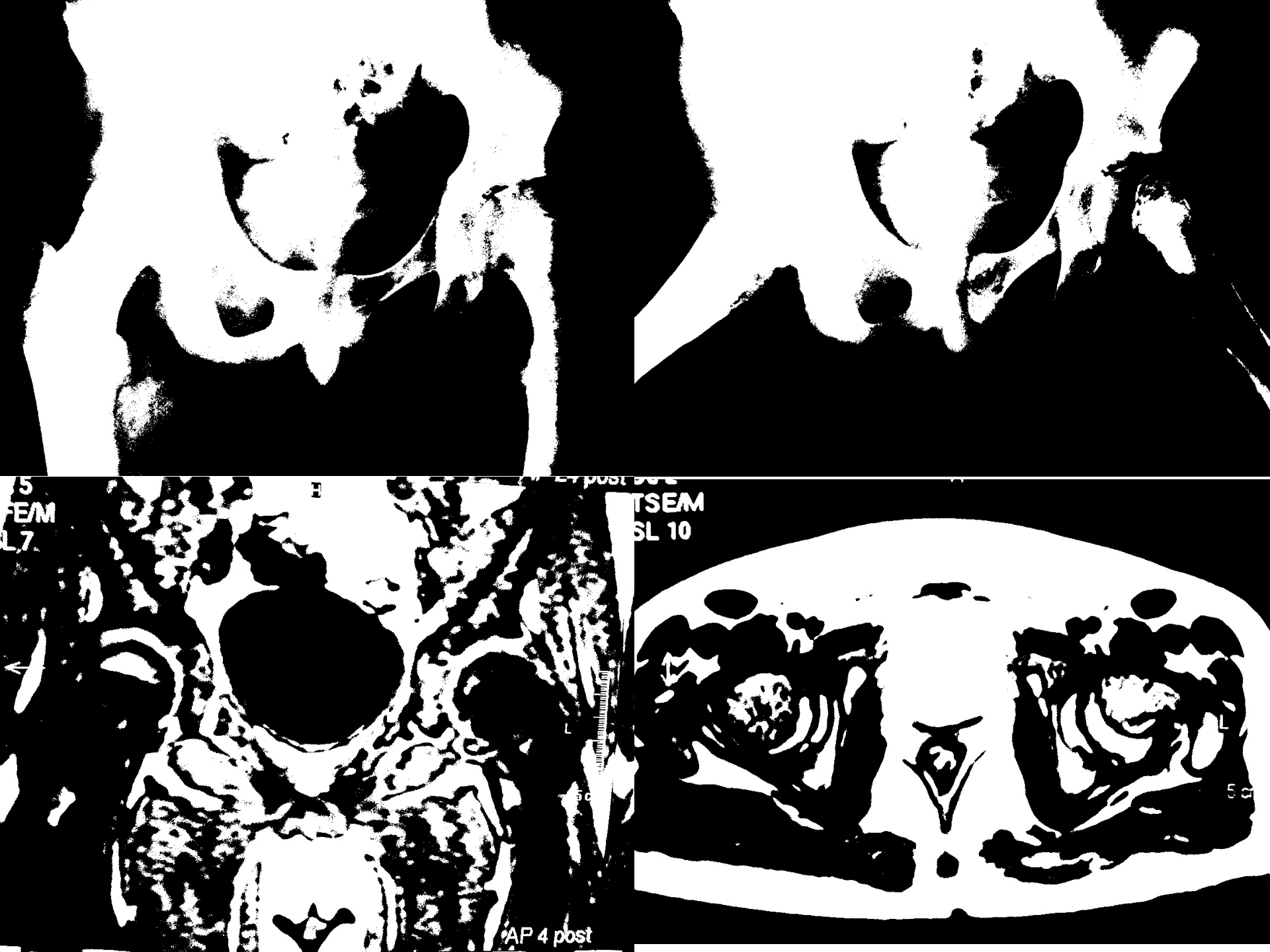
TSE/M
SL 10
AP 4 post

- Riduzione “gentile”
- Avvitamento (1/2 viti cannulate)



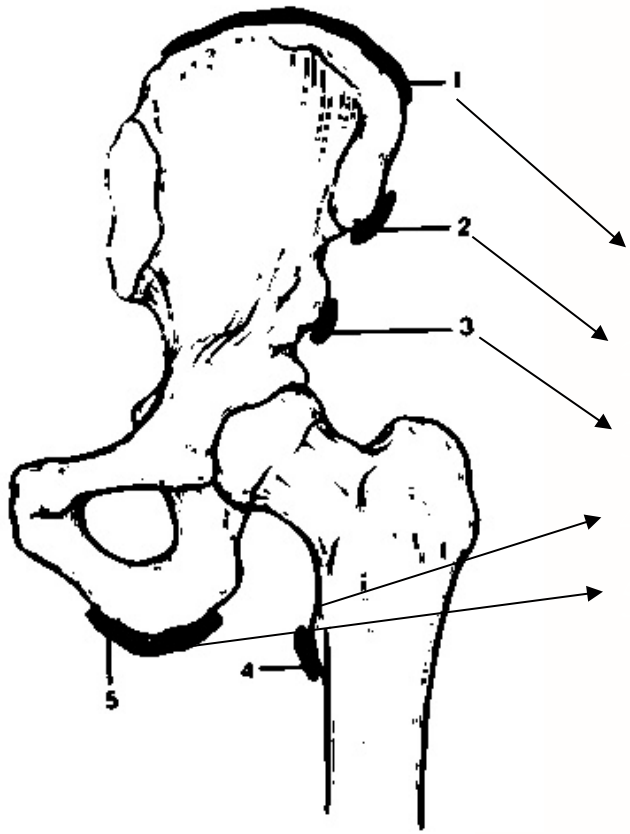

NUCLEI DI ACCRESCIMENTO DEL BACINO

12 e 16 anni, squilibrio tra potenza del muscolo e resistenza scheletrica

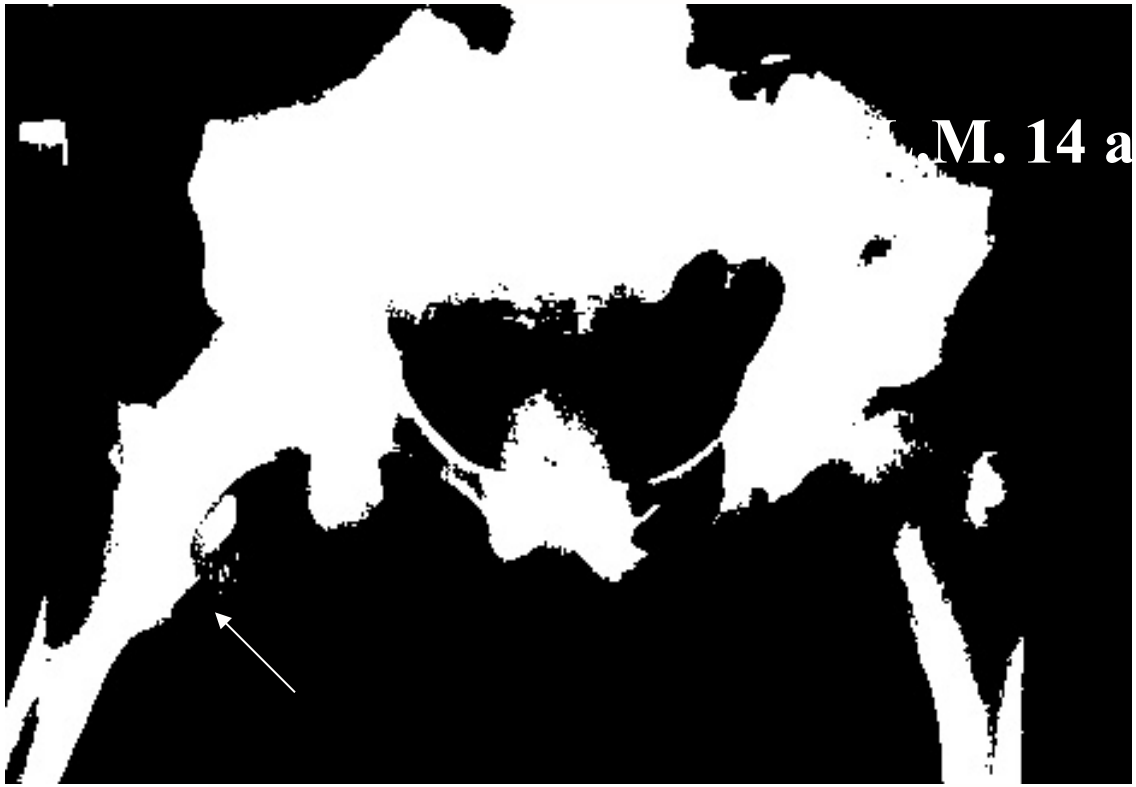

IL TRATTAMENTO È QUASI SEMPRE CONSERVATIVO, CON O SENZA APPARECCHIO GESSATO IN POSIZIONE ANTALGICA

SCATTO BRUSCO DELLA FASCIA LATA A LIVELLO DEL GRAN TROCANTERE NEI MOVIMENTI DI FLESSIONE ABDUZIONE ED INTRAROTAZIONE DELLANCA

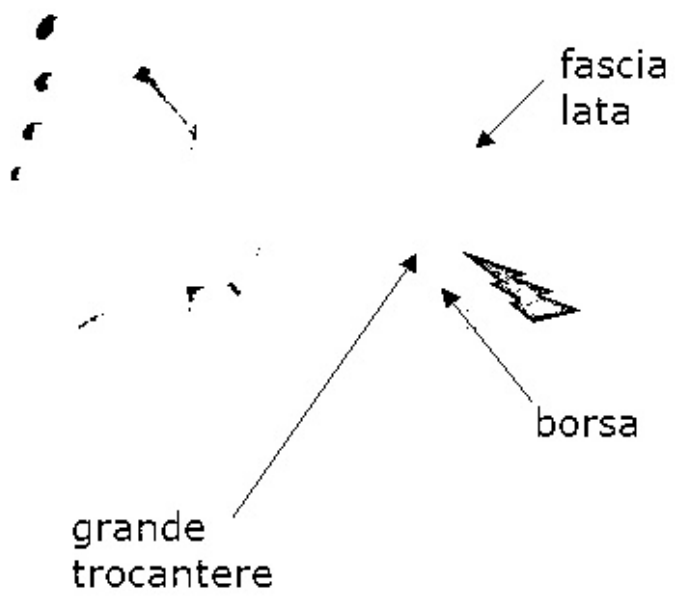

- eccessiva protrusione del gran trocantere
- traumi
- coxa vara
- debolezza del tessuto connettivo
- borsite trocanterica

vara **normale** **valga**

FORMA CLASSICA

- scatto palpabile, udibile
- dolore localizzato al gran trocantere
- senso di debolezza

FORME SFUMATE (diagnosi di esclusione)

- senza scatto
- dolore
- stancabilità

FORMA CLASSICA

- potenziamento muscolatura, FKT
- fans
- intervento di allungamento del tratto ileo tibiale

CONFLITTO TRA
BORDO ACETABOLARE e
LA GIUNZIONE TESTA COLLO (“bump”)



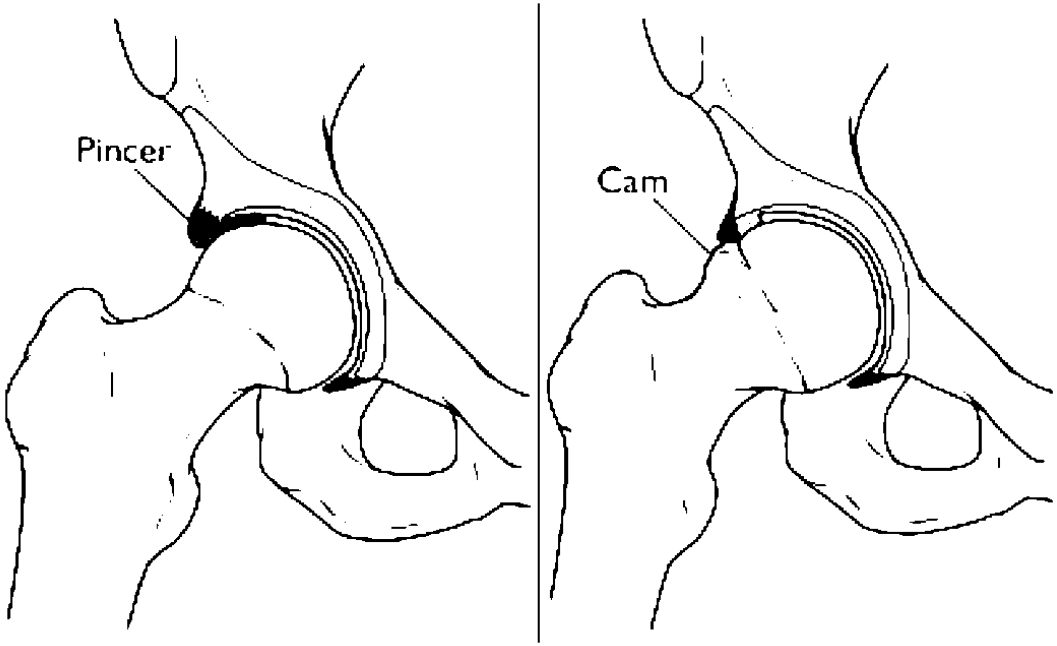

Causa di artrosi iniziale nel giovane adulto

- Il conflitto femoro-acetabolare colpisce in prevalenza **maschi giovani-adulti**, spesso sportivi, probabilmente perchè l'attività fisica richiede la ripetizione dei gesti responsabili del conflitto e quindi rende sintomatica una condizione che in soggetti sedentari potrebbe rimanere a lungo silente.

Cam ⇨ Femorale

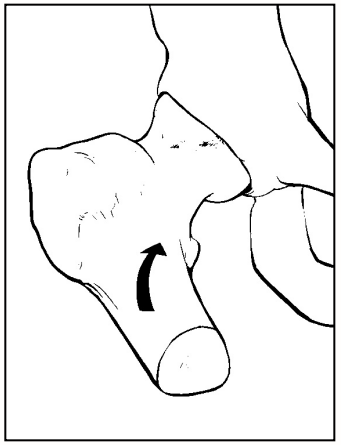

Pincer ⇨ Acetabolare



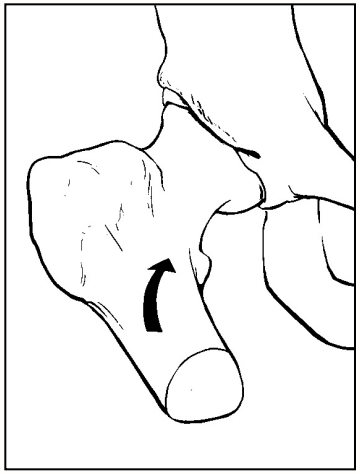

CONFLITTO FEMORO-ACETABOLARE

- Il conflitto prende il nome di **PINCER FAI**, ovvero di conflitto a "tenaglia", quando la causa è un acetabolo troppo coprente, ovvero che avvolge eccessivamente la testa femorale, limitandone il movimento

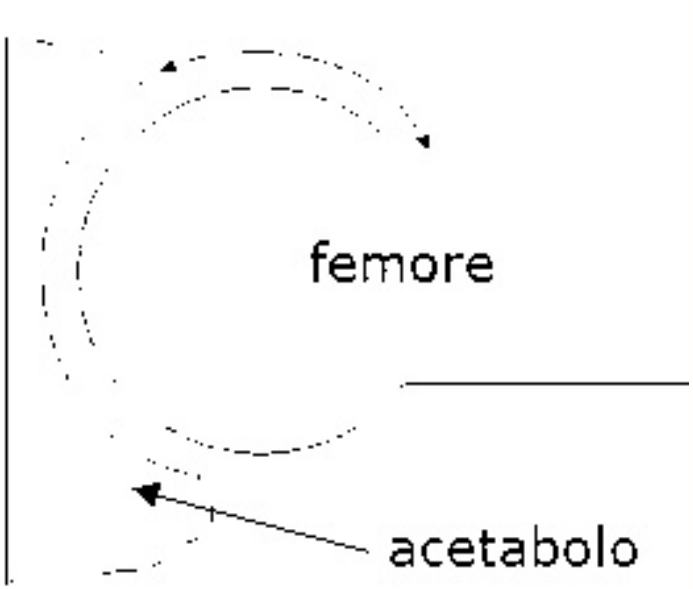

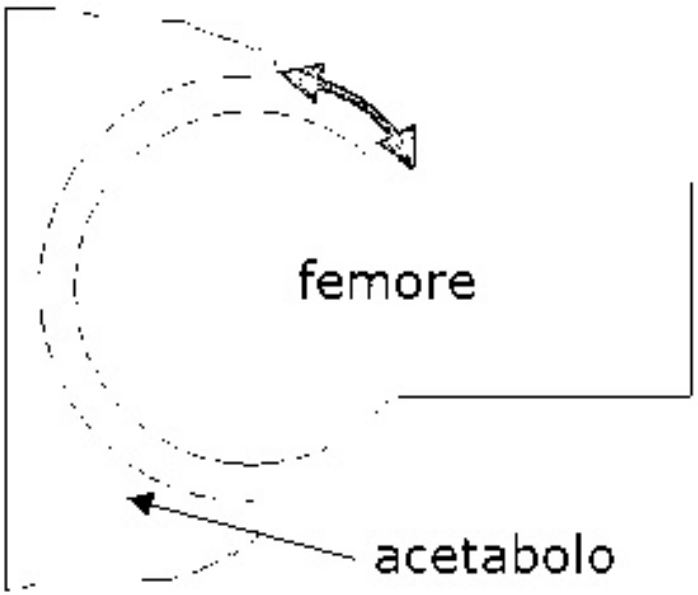

CONFLITTO FEMORO-ACETABOLARE

- Il conflitto viene definito **CAM FAI**, ovvero conflitto a "camma", quando la causa è una testa femorale non perfettamente sferica, che provoca una vera e propria abrasione del cotile quando la porzione asferica entra nel gioco articolare

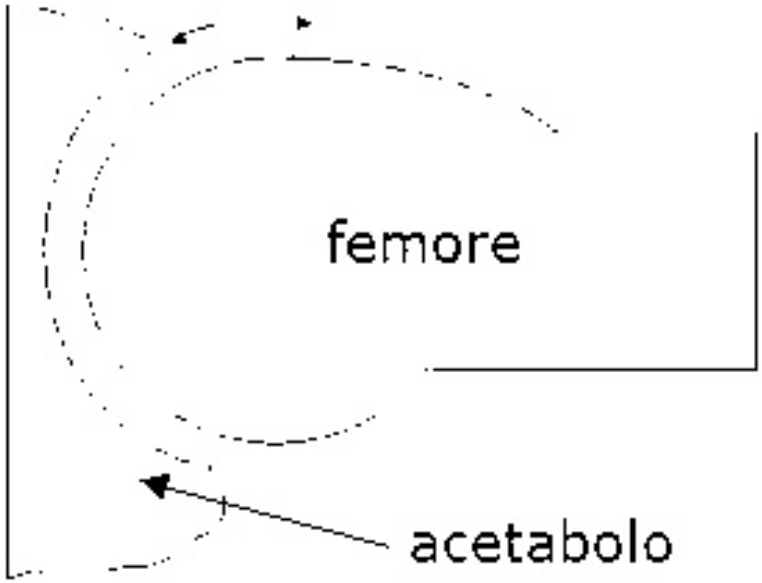

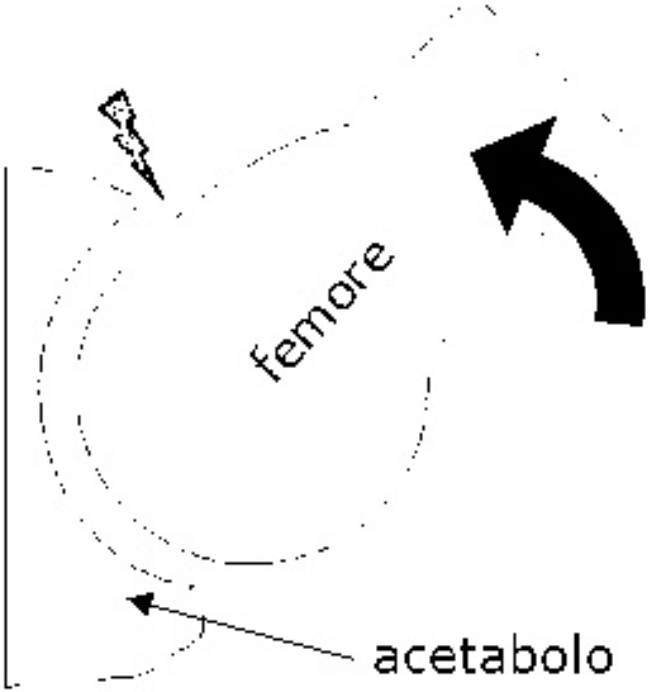

- **dolore inguinale** e talvolta gluteo, che esordisce in genere in modo subdolo, episodico, dopo uno sforzo fisico

- Inconsapevolmente il paziente accorcia il passo (per ridurre la flessione dell'anca) e porta la punta del piede verso l'esterno (per evitare la rotazione interna dell'anca)

- Il paziente giunge in breve alla zoppia

- Il conflitto femoro-acetabolare necessita di un trattamento precoce, prima cioè che si instaurino i primi segni di degenerazione artrosica

- Se il conflitto ha già prodotto una degenerazione artrosica conclamata, l'unica soluzione realmente efficace è la

.

Radiografia standard: essa permette di identificare i segni tipici del cam FAI (deformità asferica della testa femorale) e del pincer FAI (cotile retroverso o coxa profunda)

deformità
della testa

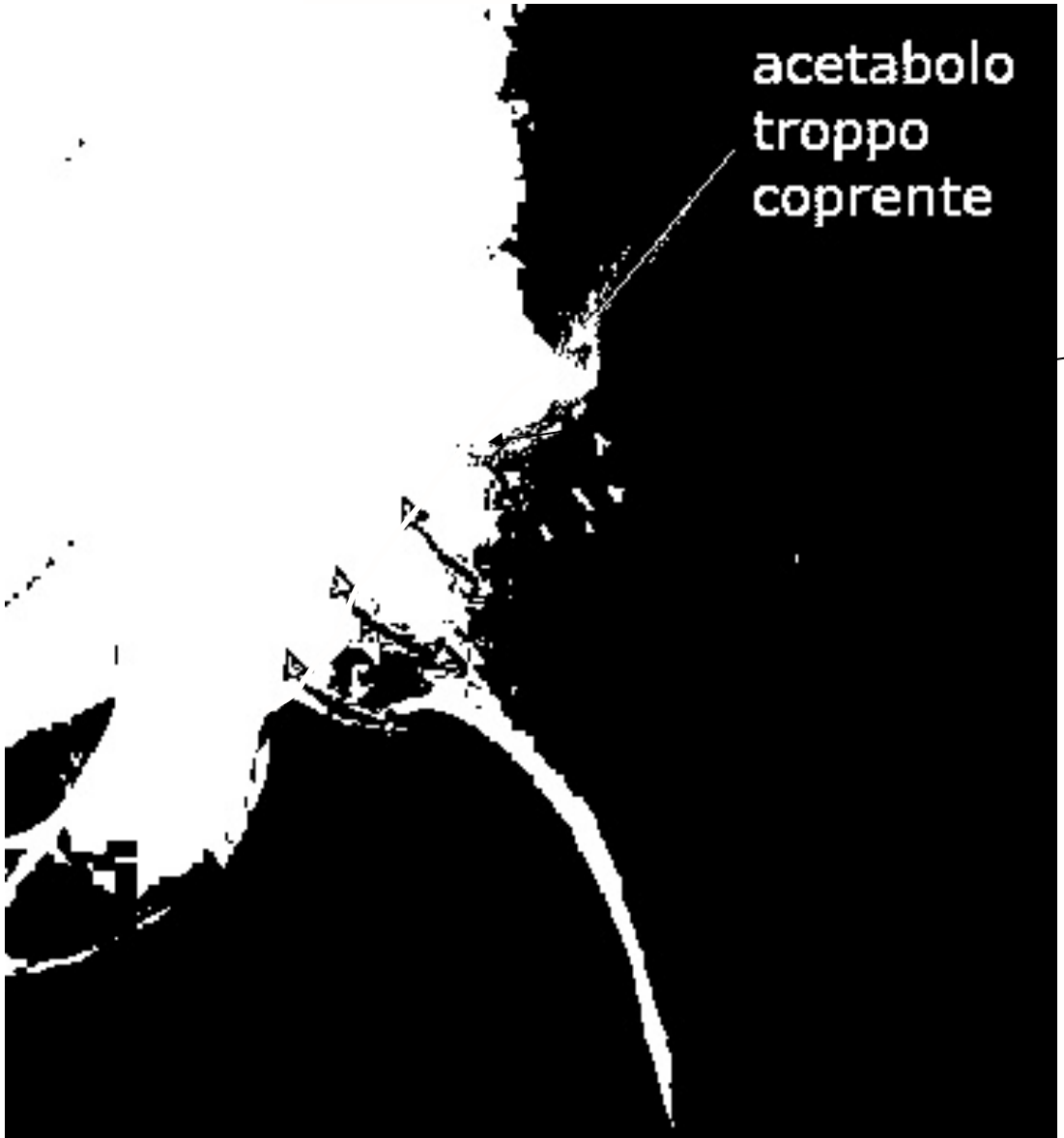

Cross Sign

- Accertata l'esistenza di una sindrome conflittuale, è possibile ricorrere ad esami più specifici (TAC, artro-RMN), che hanno un reale significato solo nella prospettiva di un intervento chirurgico correttivo. Se la radiografia ha già dimostrato un quadro artrosico conclamato, è inutile proseguire nelle indagini strumentali.

PLANNED
RESECTION
Spin: 90
Tilt: -136
F
r

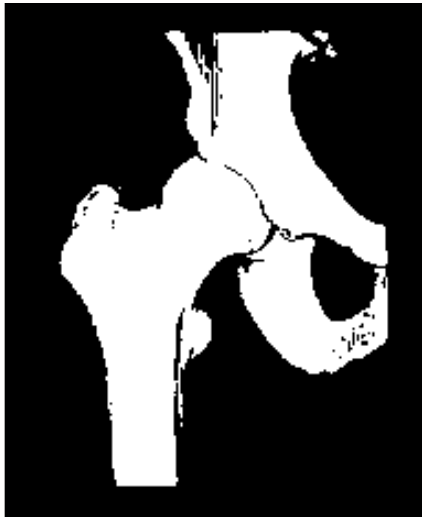

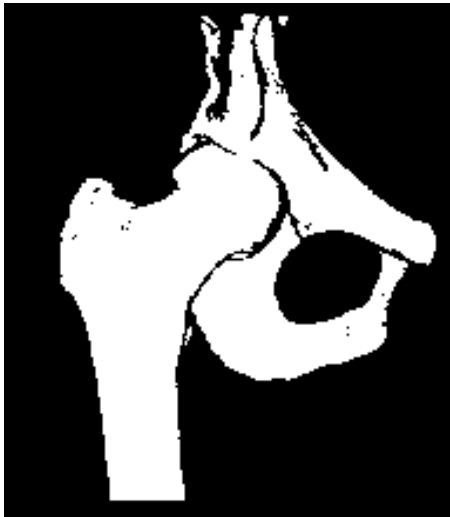

- Nei pazienti non candidati a trattamento chirurgico (o che lo rifiutino), la **terapia farmacologica** con anti-infiammatori è essenzialmente palliativa e dovrebbe essere impiegata in modo possibilmente ciclico e non continuativo. Un **programma kinesiterapico** di retroversione pelvica è potenzialmente vantaggioso, perchè consente di migliorare l'articolarità dell'anca modificando la postura del bacino. Nei soggetti obesi il **calo ponderale** ottiene grandi benefici e può prevedibilmente rallentare l'evoluzione del danno articolare. Ovviamente le attività fisiche in carico, come il jogging, e tutti gli sport di contatto sono da evitare, poiché potrebbero accelerare la progressione del danno cartilagineo.



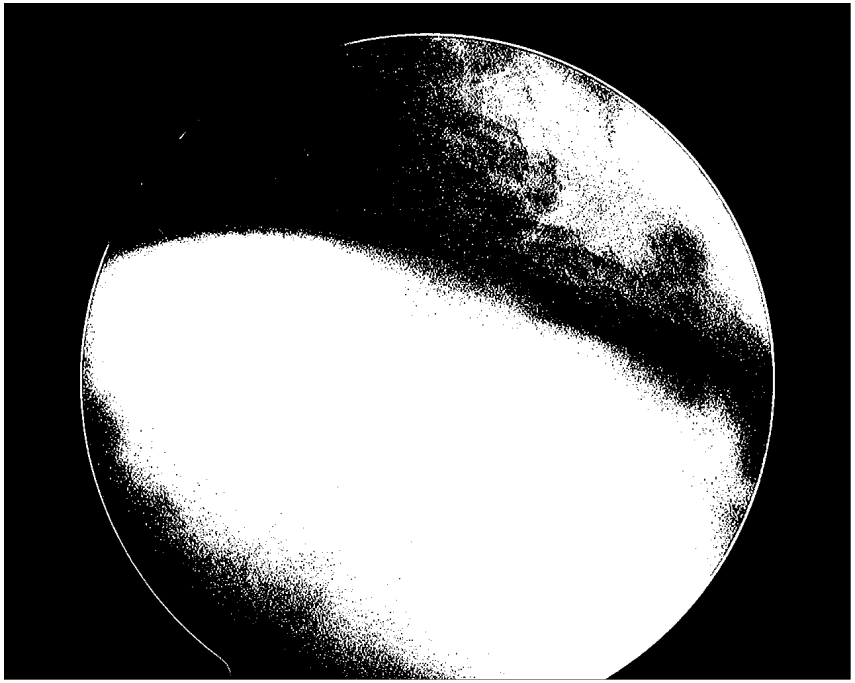

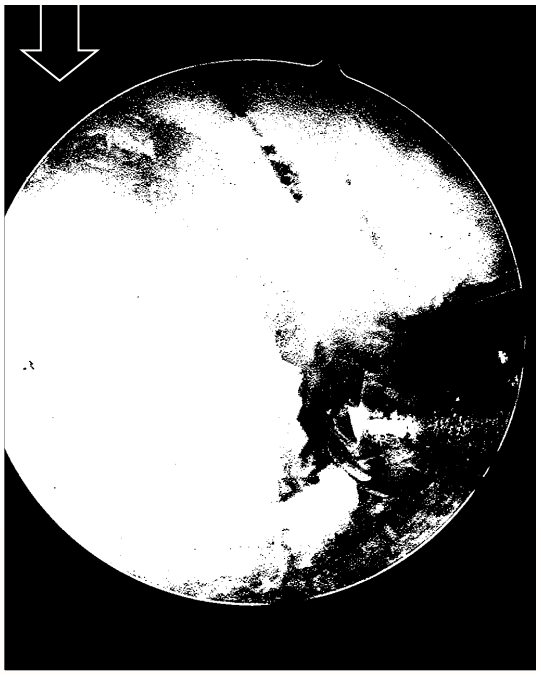

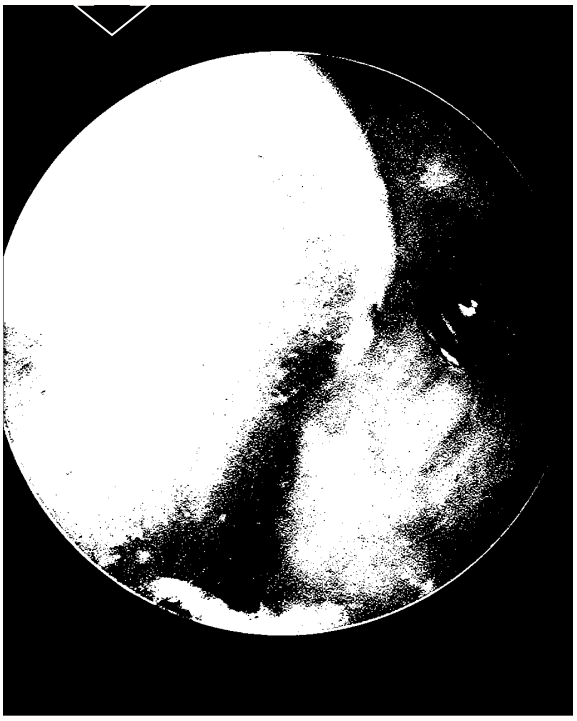

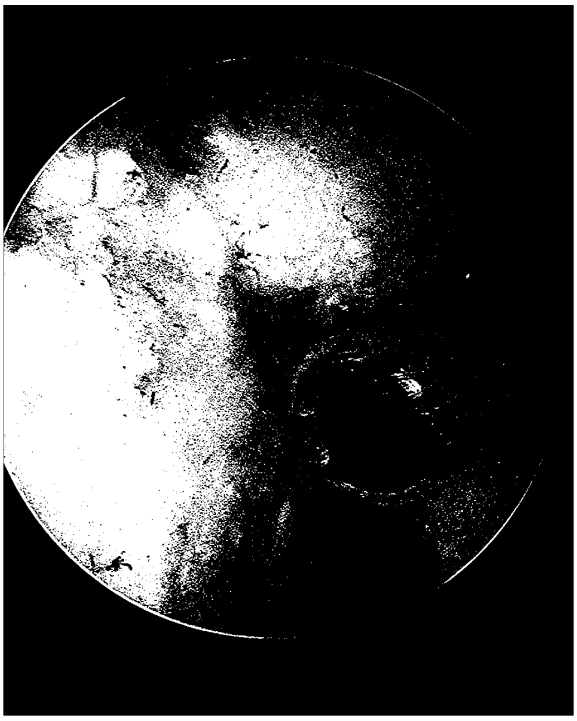



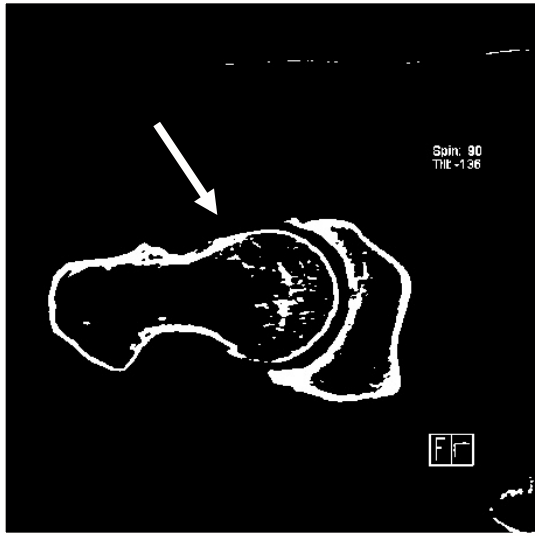
Spin: 90
Tilt: -136

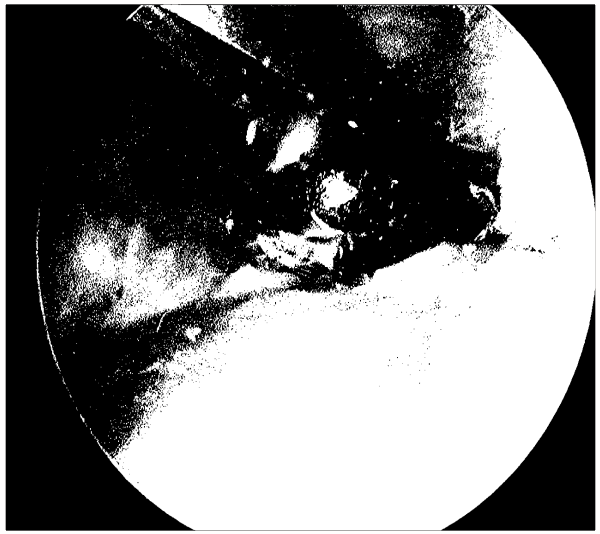

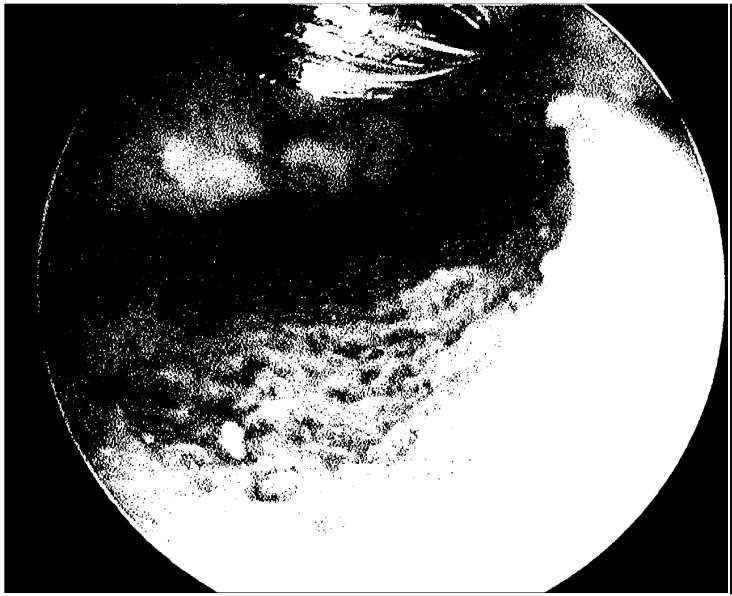

Spin: 90
Tilt: -140



SIX MEMOS

FOR THE NEXT MILLENNIUM

1 - Lightness
2 - Quickness
3 - Exactitude
4 - Visibility
5 - Multiplicity
6 - [illegible]