SAPIENZA
UNIVERSITÀ DI ROMA

FRATTURE DI BACINO IN ETA' PEDIATRICA

Pietro PERSIANI
Dipartimento di Scienze
dell' Apparato Locomotore

CONSIDERAZIONI di ANATOMIA

IL BAMBINO NON È UN PICCOLO ADULTO…

MAGGIORE PLASTICITÀ

CAPACITÀ DELLA CARTILAGINE DI ASSORBIRE ENERGIA

SACROILIACHE E SINFISI PUBICA ASSORBONO ENERGIA

RESISTENZA DEI LEGAMENTI

SPESSORE DEL PERIOSTIO

FISI APERTE E CARTILAGINE TRIRADIATA

Schlickwei W, Keck T. Pelvic and acetabular fractures in childhood. *Injury*. 2005; 36(suppl 1):A57-A63.

ANATOMIA E SVILUPPO

3 **centri di ossificazione encondrale primaria**:

Ileo – appare a 9 settimane
Ischio – appare a 16 settimane
Pube – appare a 20 settimane

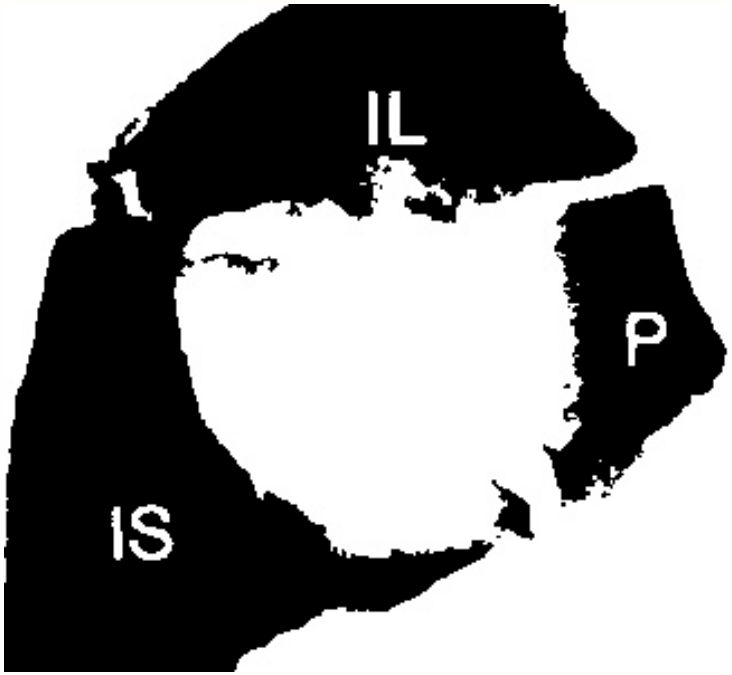

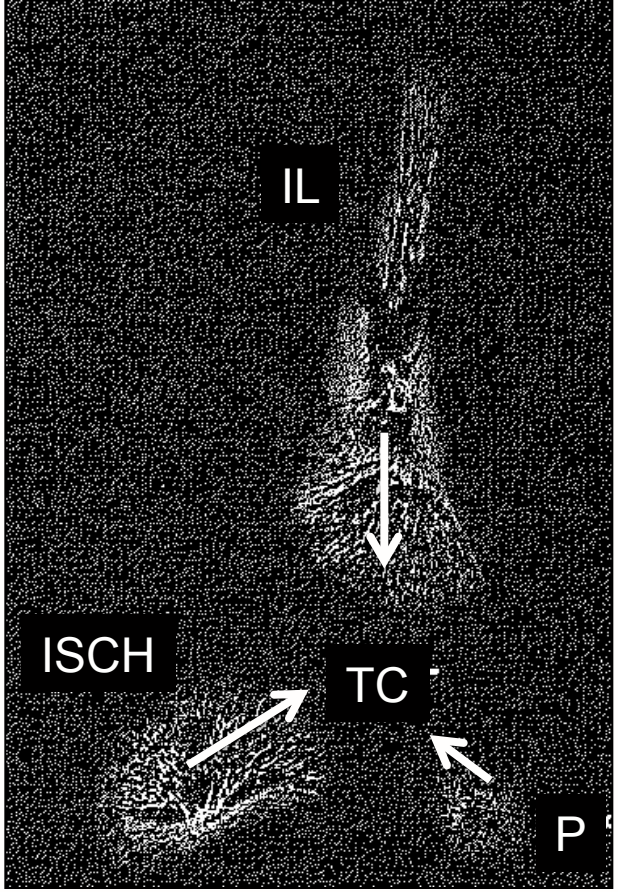

3 distinte fisi di ogni centro di ossificazione convergono a livello della

e si fondono a questo livello all'età di 13-16 anni

Delaere O, Dhem A. Prenatal development of the human pelvis and acetabulum. *Acta Orthop Belg*. 1999;65(3):255-60
Ponseti, I. Growth and development of the acetabulum in the normal child. Anatomical, histological, and roentgenographic studies. *J Bone Joint Surg Am*. 1978;60(5):575-85.

PUBERTÀ

3 CENTRI DI OSSIFICAZIONE SECONDARIA appaiono nel contesto della cartilagine ialina dell'acetabolo:

OS ACETABULI (**OA**) → Epifisi del pube
Colonna anteriore

ACETABULAR EPIPHYSIS (**AE**) → Epifisi dell'ileo
Parte superiore acetabolo

SECONDARY OSSIFICATION CENTER OF THE ISCHIUM (**SCI**) → Colonna posteriore

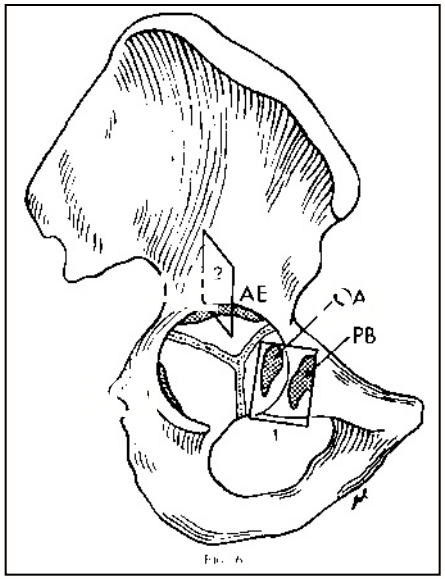

COMPARSA 8-9 anni
FUSIONE 17-18 anni

ULTERIORI CENTRI DI OSSIFICAZIONE..

CRESTA ILIACA
APOFISI ISCHIATICA
SIAS
SIAI
TUBERCOLO PUBICO
ANGOLO DEL PUBE
SPINA ISCHIATICA
ALI DEL SACRO

Diagnosi Differenziale

FRATTURE DA AVULSIONE!!!

EPIDEMIOLOGIA

Fratture di bacino **delle fratture in età pediatrica**

Solo il 10% instabili ed il 18% complesse

Età media 9 anni

2003

- Mortalità bambini 5 % vs adulti 17 %
- Fratture di bacino nell'adulto due volte più frequenti rispetto al bambino (9,6% vs 4,6%)
- Fratture pelviche con AIS score >/= 4 sono 8,8% nell'adulto e 9,5% nel bambino
- Lesioni addominali associate 16,7% negli adulti e 13,7% nei bambini

Gansslen A et al. fractures of the pelvis in children: a review of the literature. Eur J Orthop Surg Traumatol 2013
Torode I, Zieg D. Pelvic fractures in children. J Pediatr Orthop 1985;5:76-84.

EZIOPATOGENESI

EVENTO TRAUMATICO VIOLENTO

- Investimento del pedone - veicolo (60%)
- Incidente tra veicoli (22%) CINTURE!!!!
- Cadute (13%)
- Attività sportiva (4 -11%) (fratture da avulsione)

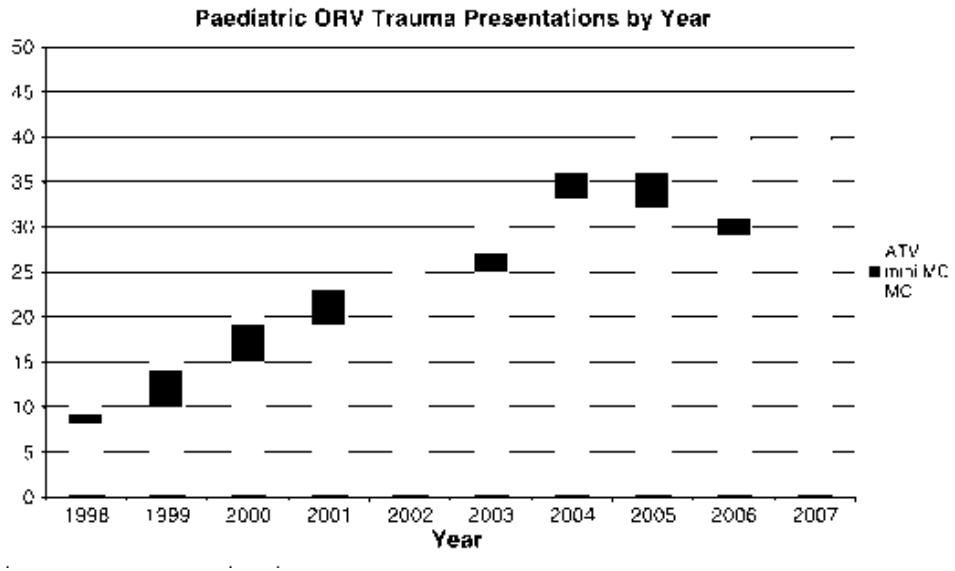

Cape Cod 2013

Pediatric "Off-Road Vehicle" Trauma Determinants of Injury Severity and Type. Gideon Sandler et al. Pediatric Emergency Care 2012
Gansslen A et al. fractures of the pelvis in children: a review of the literature. Eur J Orthop Surg Traumatol 2013
Torode I, Zieg D. Pelvic fractures in children. J Pediatr Orthop 1985;5:76-84.

IMPATTI AD ALTA ENERGIA (MVA)

INCIDENTE AUTOVEICOLO-PEDONE BAMBINO

1. FRATTURA BACINO - FEMORE
2. TRAUMA TORACICO - ADDOMINALE
3. **TRAUMA CRANICO**

WADDELL'S TRIAD

PRIMO APPROCCIO

- **A, B, C**
  (airway,breathing,circulation)
- Valutazione del trauma
- Valutazione Arti e Colonna
- Approccio sistematico alla pelvi



VALUTAZIONE CLINICA

Simmetria del bacino e degli arti inferiori;
Segni di contusione, abrasioni, lacerazioni, ecchimosi (MOREL LAVALLE);
Ematomi nell' area pelvica e perineo;
Ispezione del meato uretrale e dei genitali.

ESAME NEUROLOGICO E VASCOLARE

SIAS
Cresta iliaca
Articolazione sacroiliaca
Sinfisi pubica

Compressioni latero-laterali e
antero-posteriori dell'anello pelvico

LESIONI ASSOCIATE

LESIONI VISCERALI ASSOCIATE

19% LESIONI TRATTO URINARIO O ADDOMINALI
9% LESIONI TORACICHE E CRANICHE

University of Manitoba
Faculty of Medicine

EMORRAGIA, SHOCK E MORTE
LESIONE DELLA VESCICA E URETRA
LESIONI PLESSO LOMBOSACRALE
LESIONI PERINEO RETTO O VAGINA (CONTAMINAZIONE!)

LA GRAVITA' DELLE FRATTURE E' CORRELATA CON IL RISCHIO DI LESIONI VISCERALI:

ejost

Children's National Medical Center

Gansslen A et al. fractures of the pelvis in children: a review of the literature.
Eur J Orthop Surg Traumatol 2013

VALUTAZIONE STRUMENTALE

- **RX AP pelvi GOLD STANDARD**
- Proiezione **Judet** per valutazione acetabolo
- RX **Inlet/Outlet** per valutazione anello pelvico

VALUTAZIONE STRUMENTALE

In un bambino coscente ed orientato, emodinamicamente stabile, senza segni neurologici con valutazione clinica negativa non viene raccomandato…

Kevill K Is a complete trauma series indicated for all pediatric trauma victims? Pediatr Emerg Care 18:75–77(2002)

Rx può mostrare un'asimmetria dell' anello pelvico senza frattura (deformità plastica)

TC 2D / 3D ("..can change fracture classification but rarely the treatment concept..")

CISTOGRAFIA/UROGRAFIA RETROGRADA se presente ematuria

Asimmetria della pelvi misurata secondo il metodo **KESHISHYAN**

DEFORMITY INDEX



Wade Smith et al. Clinical Outcomes of Unstable Pelvic Fractures in Skeletally Immature Patients, J Bone Joint Surg Am. 2005
Keshishyan RA et al. Pelvic polyfractures in children. Radiographic diagnosis and treatment. Clin Orthop Relat Res. 1995

INDICI STRUMENTALI DI DANNO DELLA CARTILAGINE TRIRADIATA:

Scomposizione della frattura in corrispondenza della cartilagine triradiata

Asimmetria del ”teardrop shadow”

Interruzione della linea ileopettinea

Segni di effusione intrarticolare (eco)

- **FRATTURE AVULSIONI DELLA PELVI**
- FRATTURE DELL'ANELLO PELVICO
- FRATTURE DELL'ACETABOLO

Fratture avulsioni

Dovute a violente contrazioni del muscolo che si scaricano a livello del sito di inserzione apofisario

- Ali iliache – tensore fascia lata
- Spina iliaca anterosuperiore – sartorio
- Spina iliaca anteroinferiore – retto femore
- Ischio – gracile e semitendinoso
- Piccolo trocantere - iliopsoas

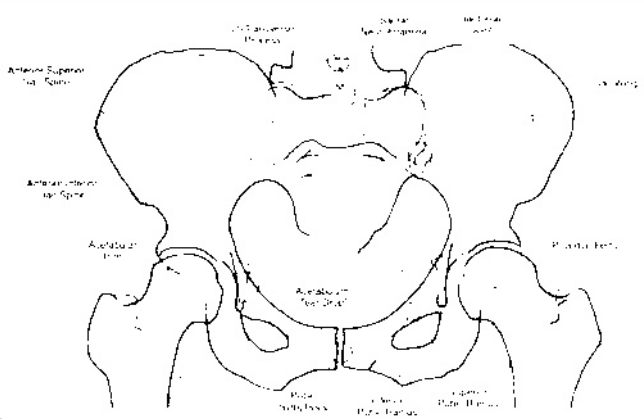

Tuberosità ischiatica – 54%
AIIS – 22%
ASIS – 19%
Sinfisi pubica – 3%
Cresta iliaca – 1%



Rossi F, Dragoni S. Acute Avulsion Fractures of the Pelvis in Adolescent Competitive Athletes. *Skeletal Radiol.* 2001;30(3):127-31.

- FRATTURE AVULSIONI DELLA PELVI
- **FRATTURE DELL'ANELLO PELVICO**
- FRATTURE DELL'ACETABOLO

Fratture dell'anello pelvico

Classificazione di **WATTS** modificata da **TORODE E ZIEG**

- I – fratture da avulsione
- **II – ALA ILIACA**
- **III – LESIONI STABILI ANELLO**
- **IV – LESIONI INSTABILI ANELLO**

  o con frammento osseo libero

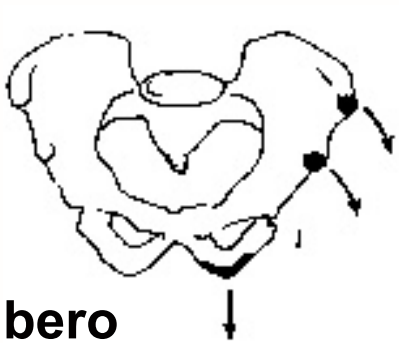

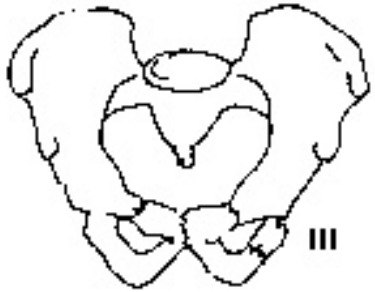

Torode I, Zieg D. Pelvic fractures in children. J Pediatr Orthop 1985;5:76-84.

Fratture dell'anello pelvico

CLASSIFICAZIONE DI TILE

Prevalentemente utilizzata in adolescenti

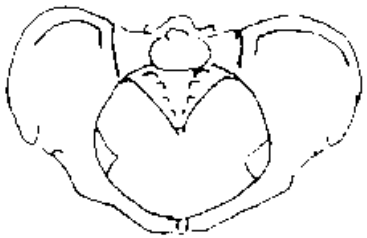

- **A – STABILE** A1, A2, A3
- **B – STABILITA' ROTAZIONALE MA NON VERTICALE** B1, B2, B3
- **C – INSTABILE** C1, C2, C3

A B C

Journal AAOS

Tile M. Acute Pelvic Fractures: I. Causation and Classification J Am Acad Orthop Surg. 1996;4(3):143-151.

PAZIENTI CON FRATTURA PELVICA IN BASE ALLA CHIUSURA O MENO DELLA CARTILAGINE TRIRADIATA

“immature” vs “mature”

		Immature pelvis	Mature pelvis
Silber et al. [23]	Ramus	53%	31%
(r 133)	Iliac Wing	29%	6%
	Acetabular	6%	44%
	Pubic/SI diast.	5%	19%

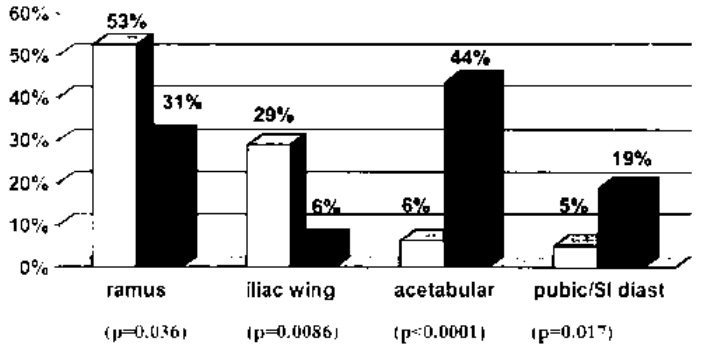

Silber JS, Flynn JM (2002) Changing patterns of pediatric pelvic fractures with skeletal maturation: implications for classification and management. *J Pediatr Orthop*

Trattamento

INCRUENTO

Riposo a letto
Skin-traction
Gesso o tutore
Divieto di carico

CRUENTO

Pelvic sling
Trazione scheletrica
Fissazione esterna
ORIF

Avulsion injuries
Tile A fractures
Tile B fractures

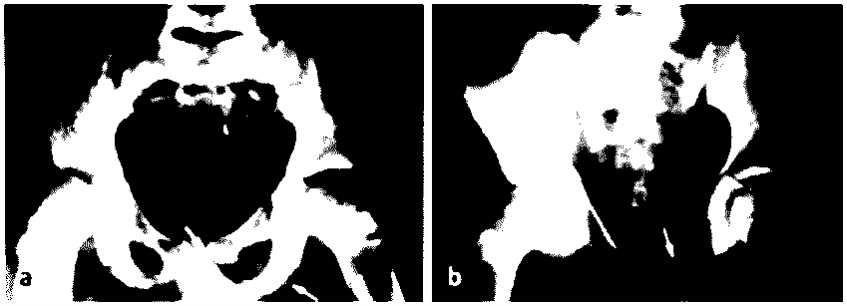

Tile C

Holden C, et al. Pediatric pelvic fractures. J Am Acad Orthop Surg. 2007;15:172-7.

Eccezione:

APERTURA SINFISI (Tile B1)

ORIF



FE da solo ha un alto tasso di scomposizione

JBJS

THE JOURNAL OF BONE & JOINT SURGERY

Lindahl J et al. Failure of reduction with an external fixator in the management of injuries of the pelvic ring. Long term evaluation of 110 patients. J Bone J Surg Br 1999

FONDAMENTALE LA COMPRESSIONE PELVICA

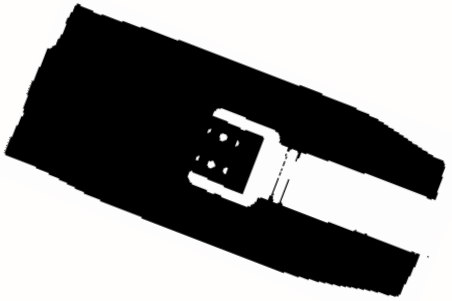

PREHOSPITAL CARE

The prehospital management of pelvic fractures

Caroline Lee, Keith Porter

Emerg Med J 2007;24 130–133. doi: 10.1136/emj 2006 041384

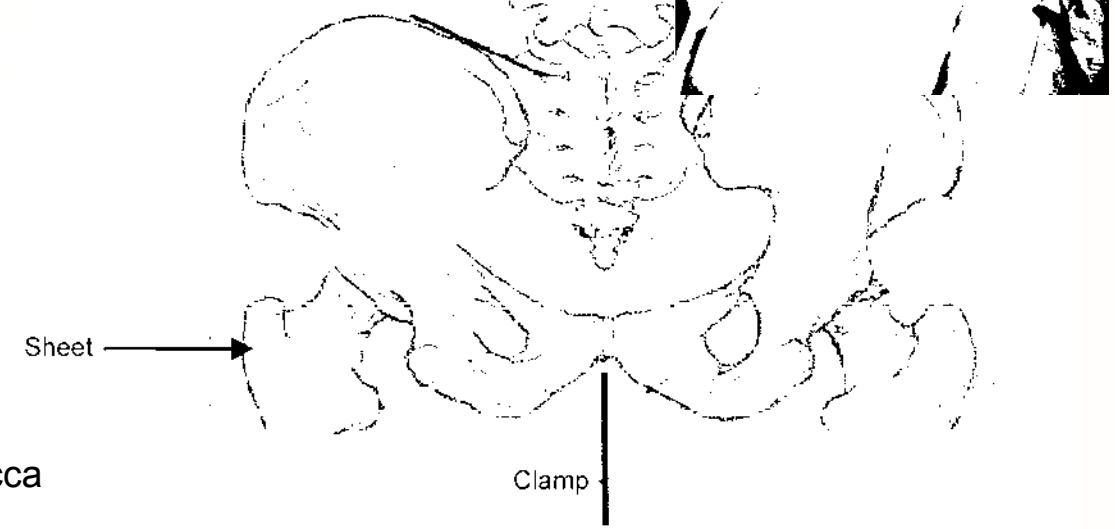

Biomet TRAUMA
4° CORSO DI AGGIORNAMENTO IN TRAUMATOLOGIA

Dalla Strada alla Sala Operatoria – G. Rocca

The prehospital management of pelvic fractures.Caroline Lee, Keith. PorteEmerg Med J 2007;24:130–133
Pelvic ring disruptions: mechanisms, fracture pattern, morbidity and mortality. An analysis of 325 patients. Starr AJ, Griffen MA. OTA Annual Meeting, Texas, USA, 2000.

TRATTAMENTO

Musculoskelet Surg (2013) 97:217–222
DOI 10.1007/s12306-013-0288-6

ORIGINAL ARTICLE

Surgical treatment for pelvic ring fractures in pediatric and adolescence age

R. Pascarella · C. Bettuzzi · V. Digennaro

IN LETTERATURA INDICAZIONI ORIF :

-CONCOMITANTI LESIONI DEI TESSUTI MOLLI

-ULTERIORE CONTROLLO DEL SANGUINAMENTO

-OTTIMIZZAZIONE DELLA MOBILIZZAZIONE

- PREVENZIONE DELLE DEFORMITA' IN SEVERE SCOMPOSIZIONI

CASI CONTROLLO
NO LINEE GUIDA o APPROCCIO DIDATTICO

(BENDAGGIO PDS SINFISI O SACROILIACA
PLACCA SINFISI O SACROILIACA
VITI POSTERIORI ILEOSACRALI + FE)



Author	Year of publication	Conservative	EF	ORIF	CRIF	ORIF + EF	Osteosynthesis (%)	Operative	Total no. of patients
Banerjee [3]	2009	43	1	0	0	0	2.2	1	44
Spiguel [140]	2006	11	2	0	0	0	15.4	2	13
Karunakar [66]	2005	134	0	12	2	0	9.5	14	148
Chia [21]	2004	118	2	5	0	0	5.6	7	125
Grisoni [51]	2002	52	0	0	0	1	1.8	1	57
Silber [135]	2001	165	0	1	0	0	0.6	1	166
Upperman [156]	2000						9.5	9	95
Rieger [122]	1997	38	6	6	1	0	29.6	16	54
Keshishyan [67]	1995	31	12	0	0	0	27.9	12	43
Rangger [115]	1994	18	1	1	1	0	14.3	3	21
Barabas [4]	1991						5.5	3	55
Stachel [141]	1987						2.8	3	108
Musemeche [95]	1987	51	2	4	0	0	10.5	6	57

EF external fixation, *ORIF* open reduction and internal fixation, *CRIF* closed reduction and internal fixation

pelvis ap.002

- FRATTURE AVULSIONI DELLA PELVI
- FRATTURE DELL’ANELLO PELVICO
- **FRATTURE DELL’ACETABOLO**



FRATTURE DELL'ACETABOLO

delle fratture della pelvi nel bambino

- Più frequenti in prossimità della chiusura della cartilagine triradiata (F12 aa , M14 aa)

- Meccanismo simile all'adulto (F trasmessa attraverso la testa del femore) ma tipo di frattura differente (più spesso trasverse, meno spesso interessanti entrambe le colonne)

Heeg M, de Ridder VA. Acetabular fractures in children and adolescents. Clin Orthop Relat Res 2000;376:80–6.

CLASSIFICAZIONE

WATTS

Dettagliata per i bambini

TIPO A piccoli frammenti con lussazione anca

TIPO B stabile lineare senza scomposizione ed associata a fr pelvica

TIPO C lineare con instabilità di anca

TIPO D fr secondaria a frattura lussazione centrale dell'anca

Clinics Review Articles

Volume 45,
Issue 1

Watts HG. Fractures of the pelvis in children. *Orthop Clin North Am* 1976.

FRATTURE DELL'ACETABOLO

Cartilagine triradiata

ETA'

Safe age
> 13-16 anni

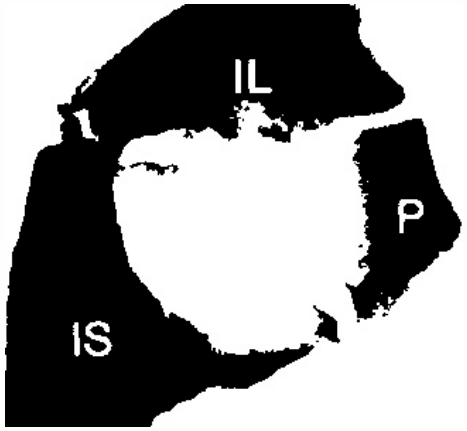

DANNO DELLA CARTILAGINE TRIRADIATA

5% DEI PAZIENTI CON FRATTURA ACETABOLARE

PREMATURA CHIUSURA

Displasia traumatica dell'acetabolo

Arresto della crescita

Sublussazione o lussazione della testa femorale

Dismetria degli arti

Fattori di rischio per alterazione della crescita ossea:

Età (<10 anni)

Salter-Harris 5

CLASSIFICAZIONE
BUCHOLZ

Shearing Type (Salter Harris II)

Crushing or Impaction Type (Salter Harris V)

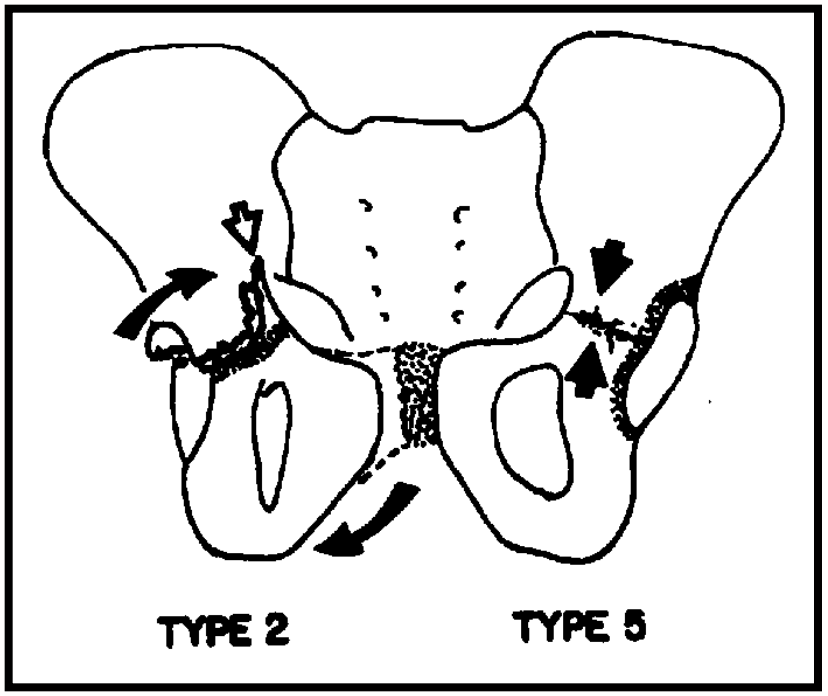

Bucholz, et al. Injury to the acetabular triradiate physeal cartilage. J Bone Joint Surg Am 1982.

Shearing Type

- Frattura del ramo pubico, ischiatico
- Frammento triangolare mediale metafisario (Thurston-Holland sign) caratteristico della Salter-Harris Type II
- La zona germinale della fisi solitamente non è danneggiata
- Prognosi favorevole

- Watts Type B
- Bucholz Shearing Type
- Salter-Harris II

- Watts Type D
- Bucholz Shearing Type

Crushing o Impaction Type

- Sottigliezza della cartilagine triradiata suggerisce questo tipo di pattern
- Prognosi infausta: usualmente associato a chiusura prematura della cartilagine triradiata
- Tanto più è giovane il paziente tanto maggiore sarà il danno residuo dell'acetabolo

---

Liporace, et al. Development and injury of the triradiate cartilage with its effects on acetabular development: review of the literature. J Trauma 2003

Crushing Type

Riduzione non concentrica
della testa femorale destra

Trattamento fratture dell'acetabolo

INCRUENTO

Riposo a letto
Skin-traction
Gesso o tutore
Divieto di carico



Indicazioni al trattamento cruento

ORIF

- Scomposizione > 2 cm
- Incongruità dell'articolazione
- Instabilità dell'articolazione (fratture-lussazioni)
  - Fratture con instabilità posteriore
  - Sublussazione mediale persistente
- Fratture-lussazioni centrali
- Frammenti intra articolari
- Fratture esposte

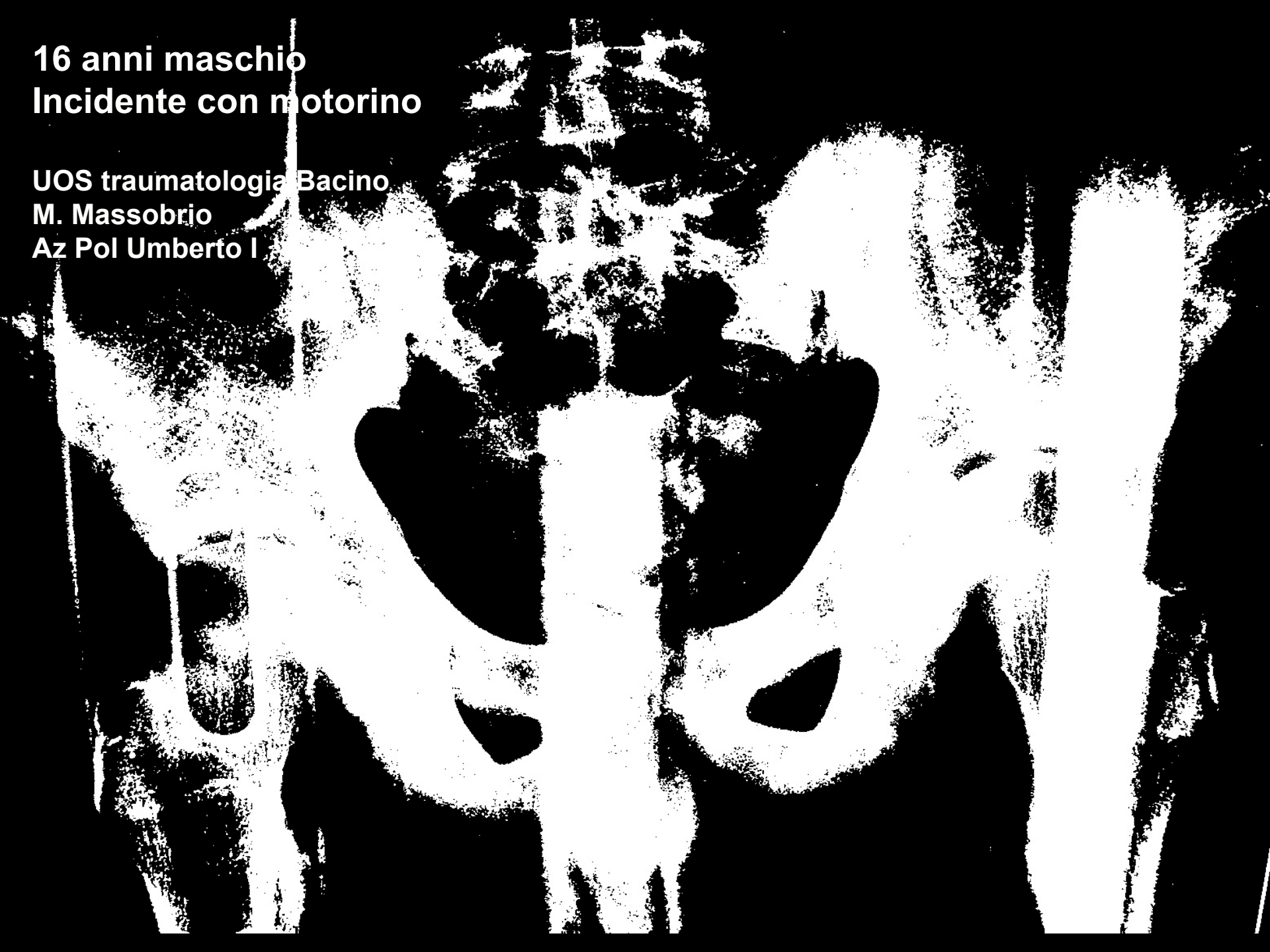

16 anni maschio
Incidente con motorino

UOS traumatologia Bacino
M. Massobrio
Az Pol Umberto I

WATTS C, SHEARING TYPE

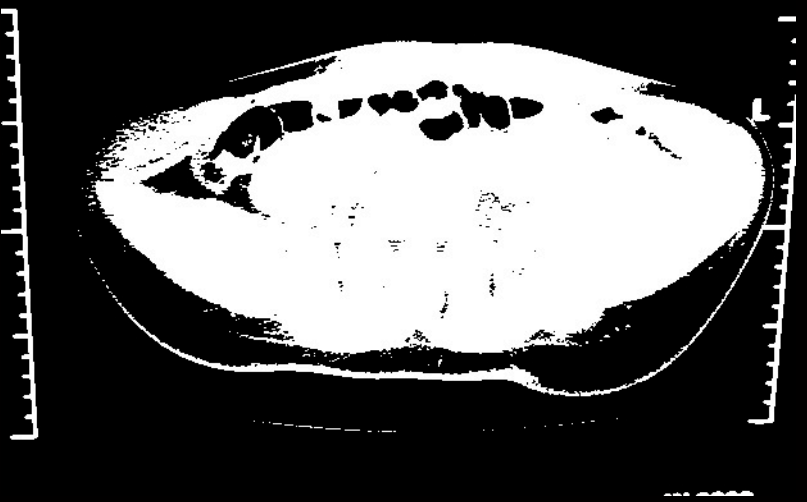



SINTESI CON F.E.

Rm a 6 mesi



Rm a 11 mesi

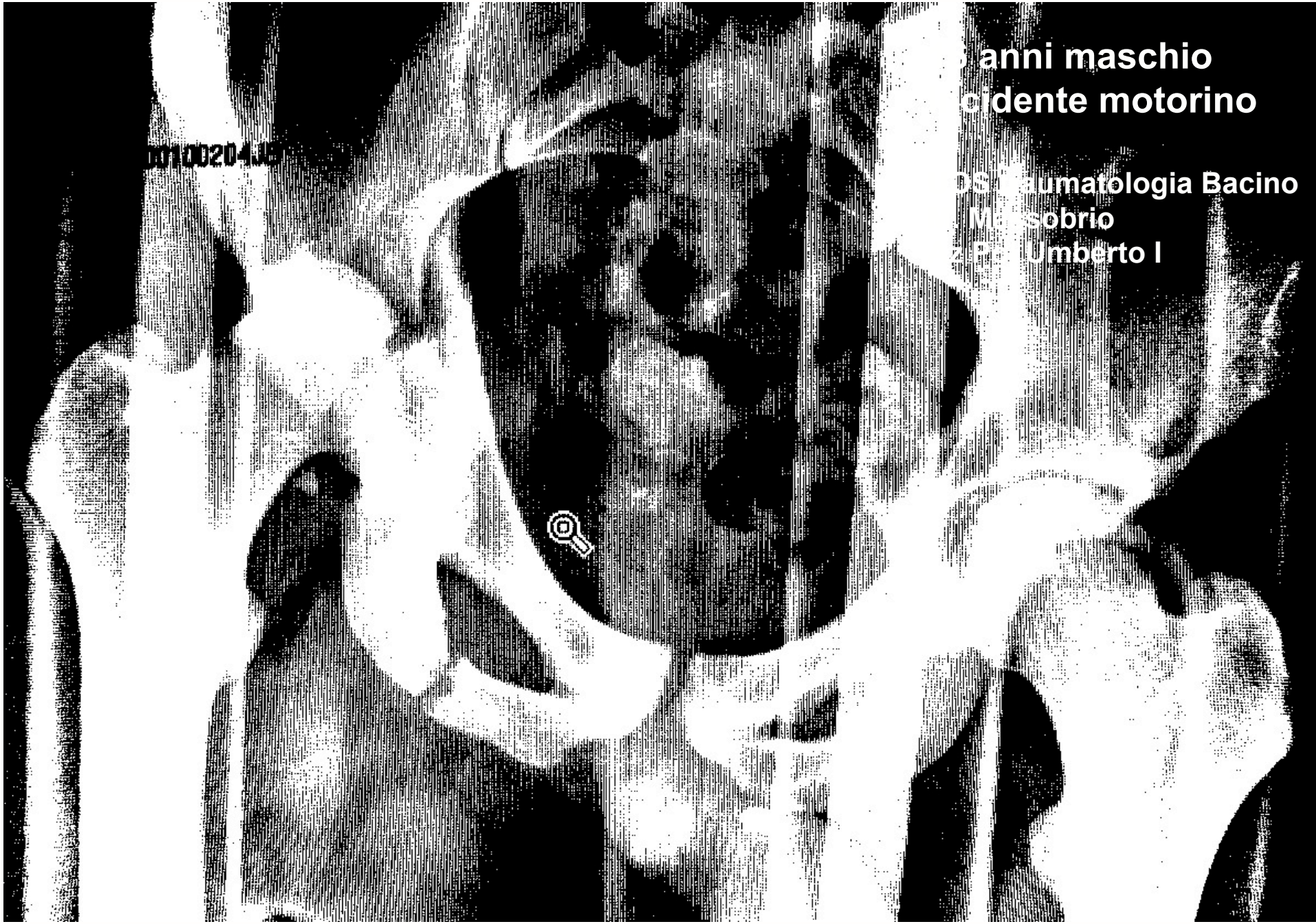
anni maschio
idente motorino
umatologia Bacino
Sobrio
Umberto I

WATTS D , SHEARING TYPE

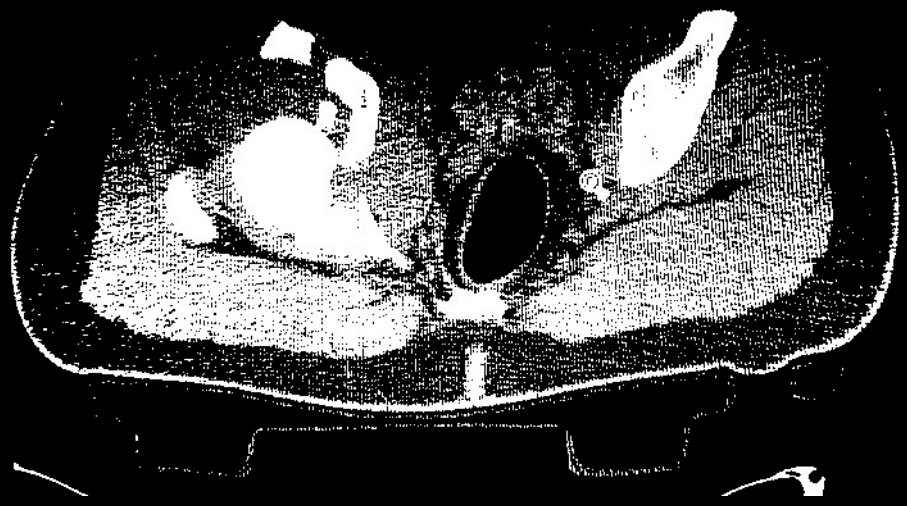

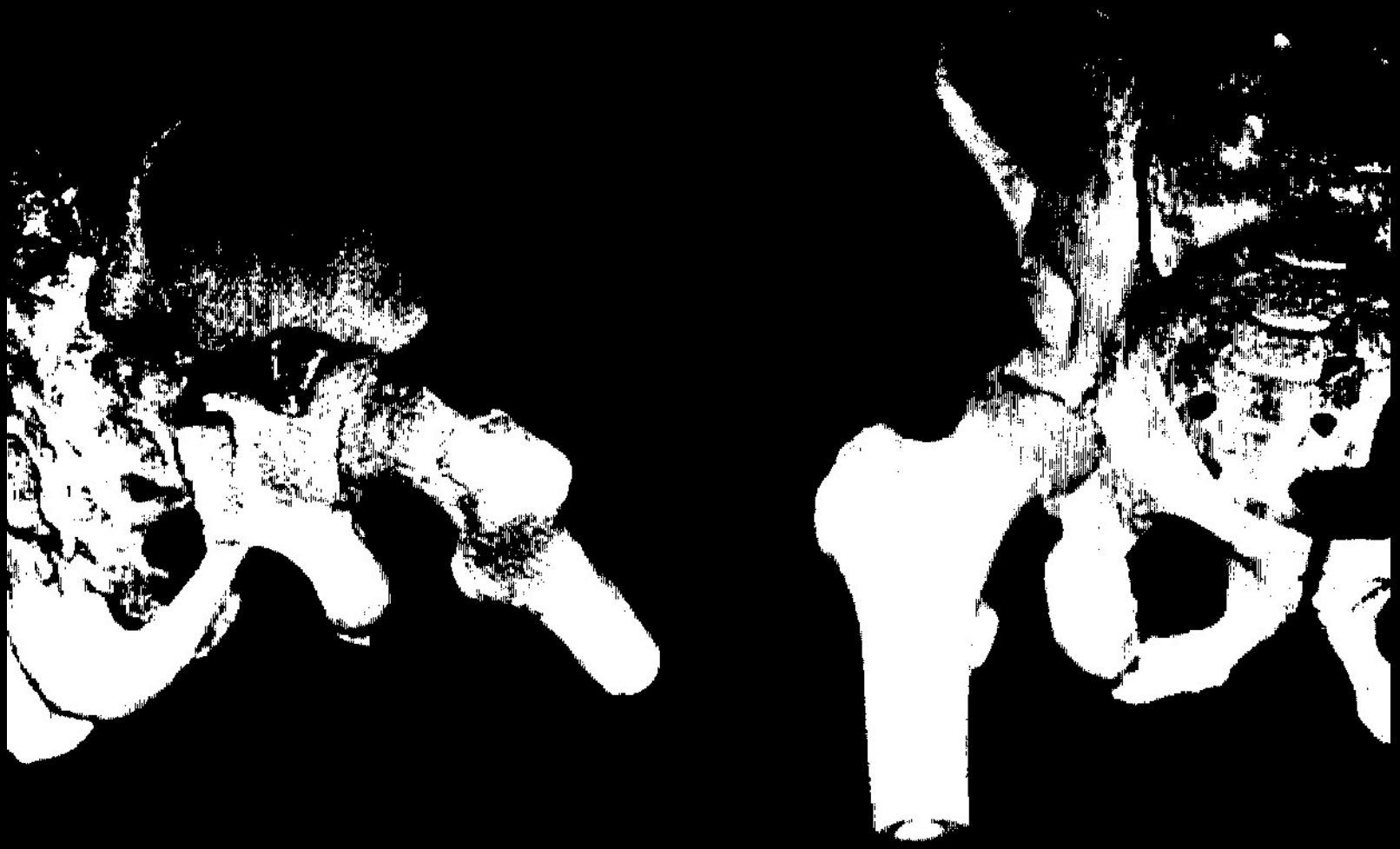

I tempo posteriore

II tempo anteriore

Rx 4 mesi

13aa + 4m femmina
Investimento della strada

UOS traumatologia Bacino
M. Massobrio
Az Pol Umberto I

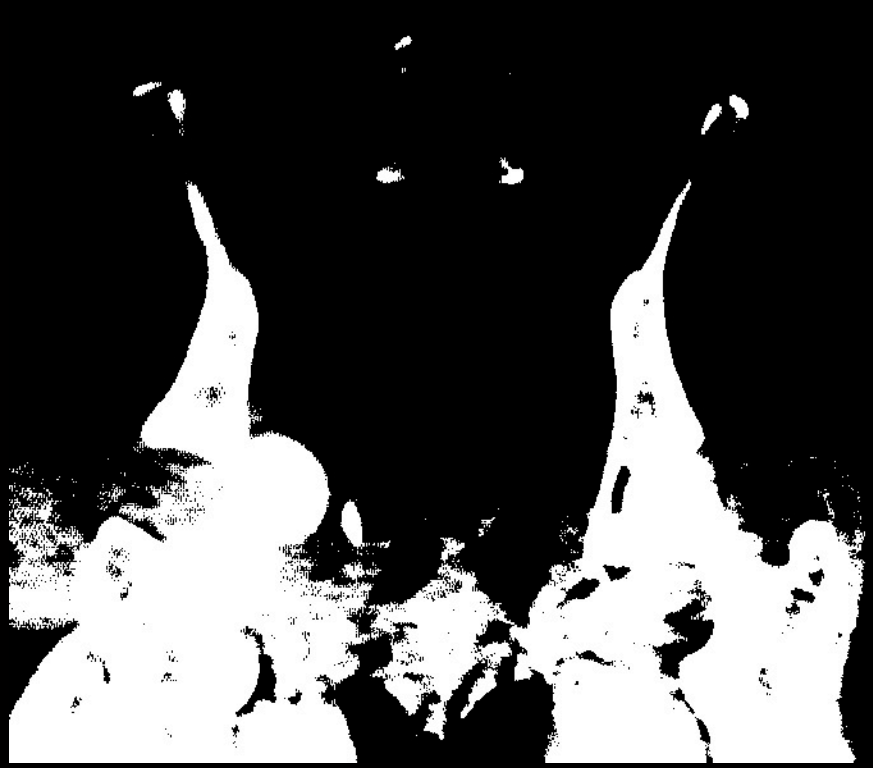

WATTS D

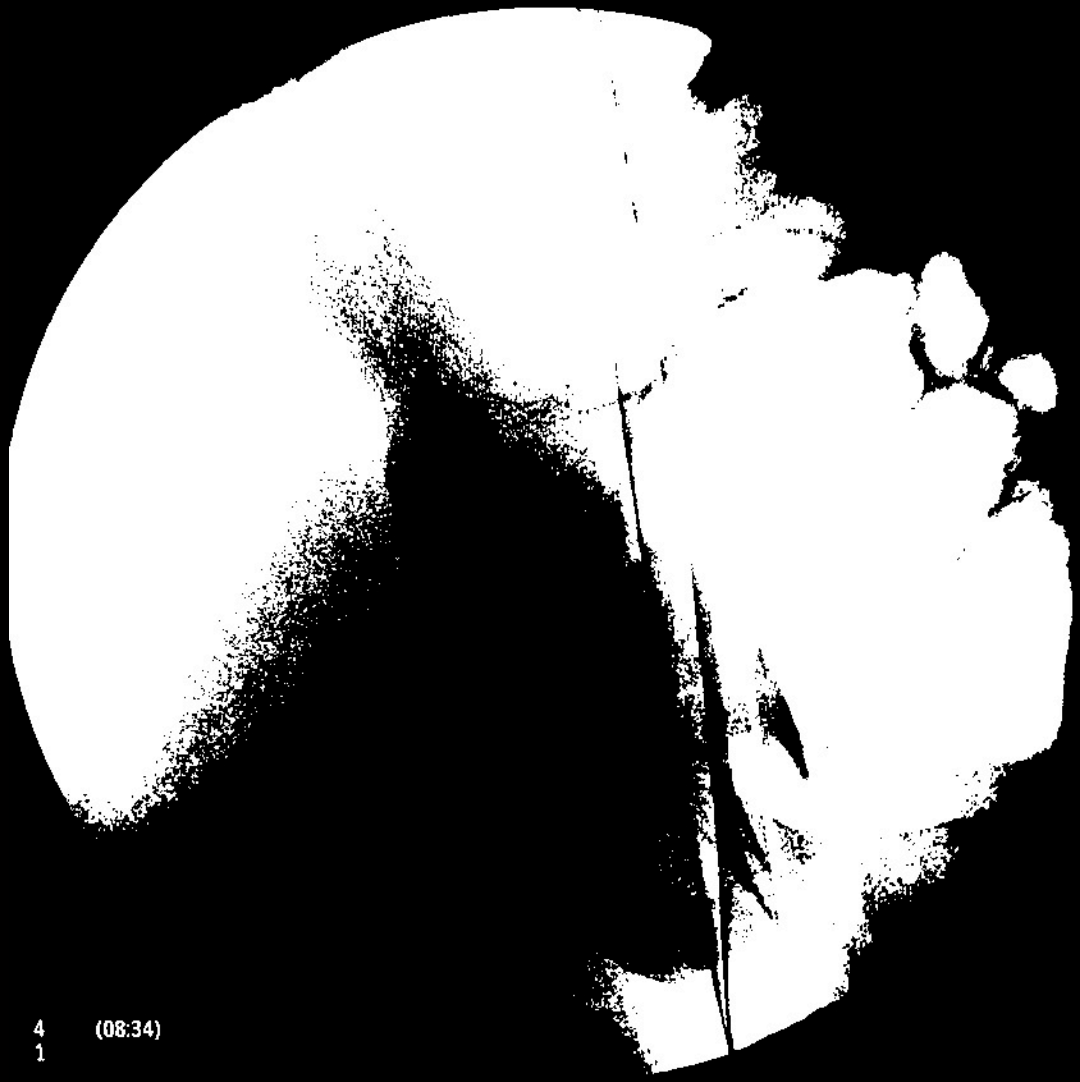

4 (08:34)
1

ion riuscita, controllare memory stick USB

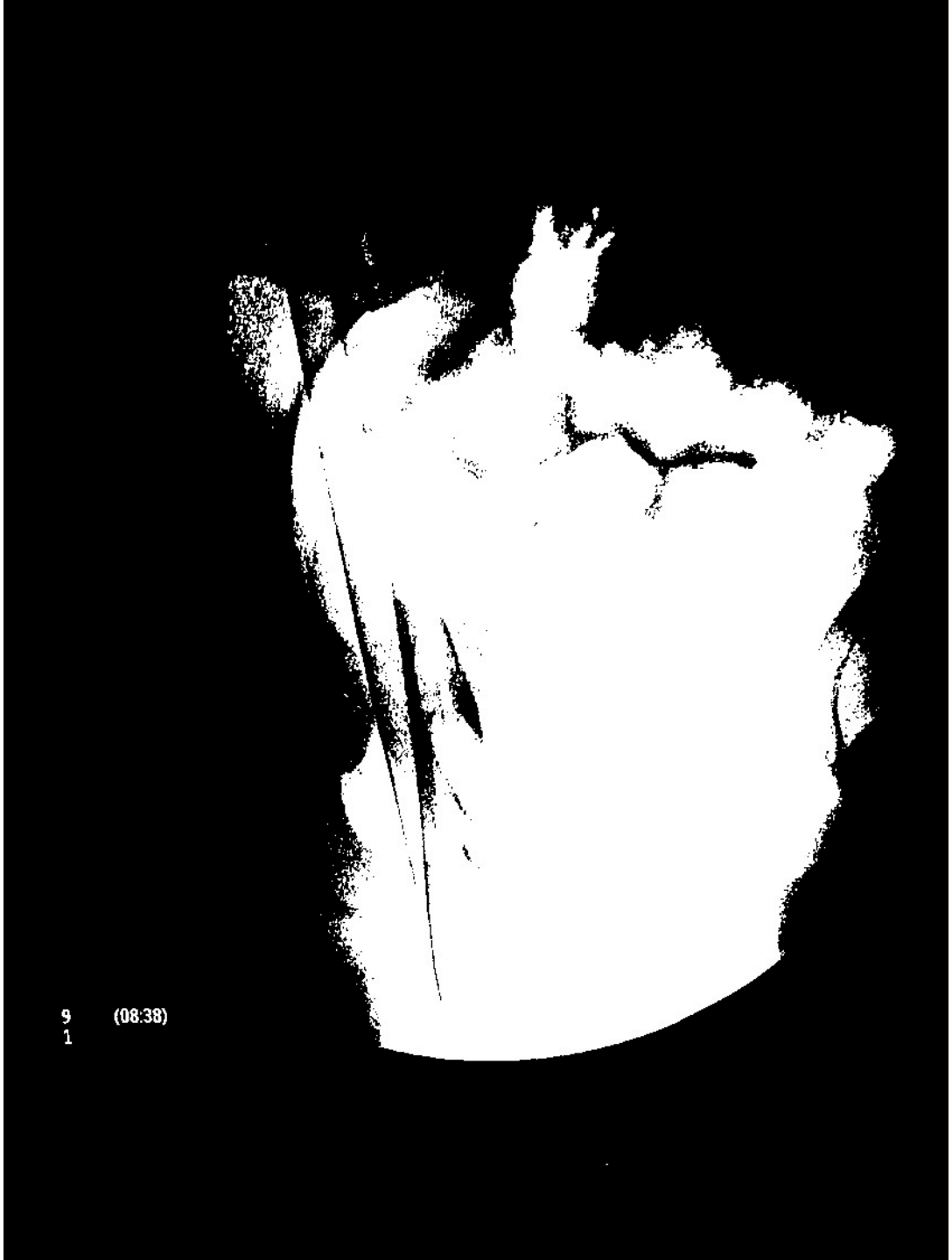

9 (08:38)
1

10 (08:38)
1


15 (08:48)
1


19 (08:50)
1

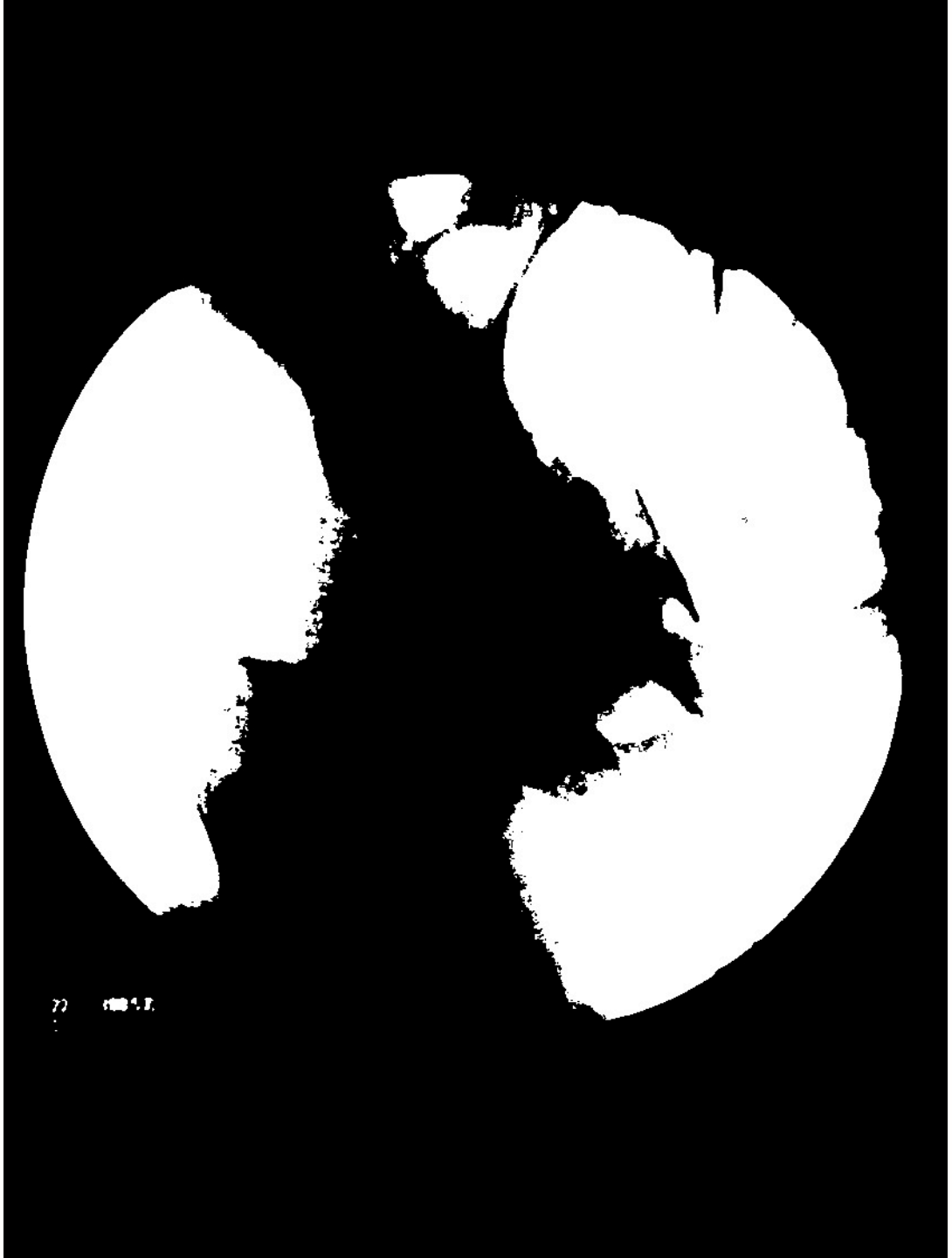

29 (08:57)
1

31 (08:59)
1

34 (09:03)
1

37 (09:09)

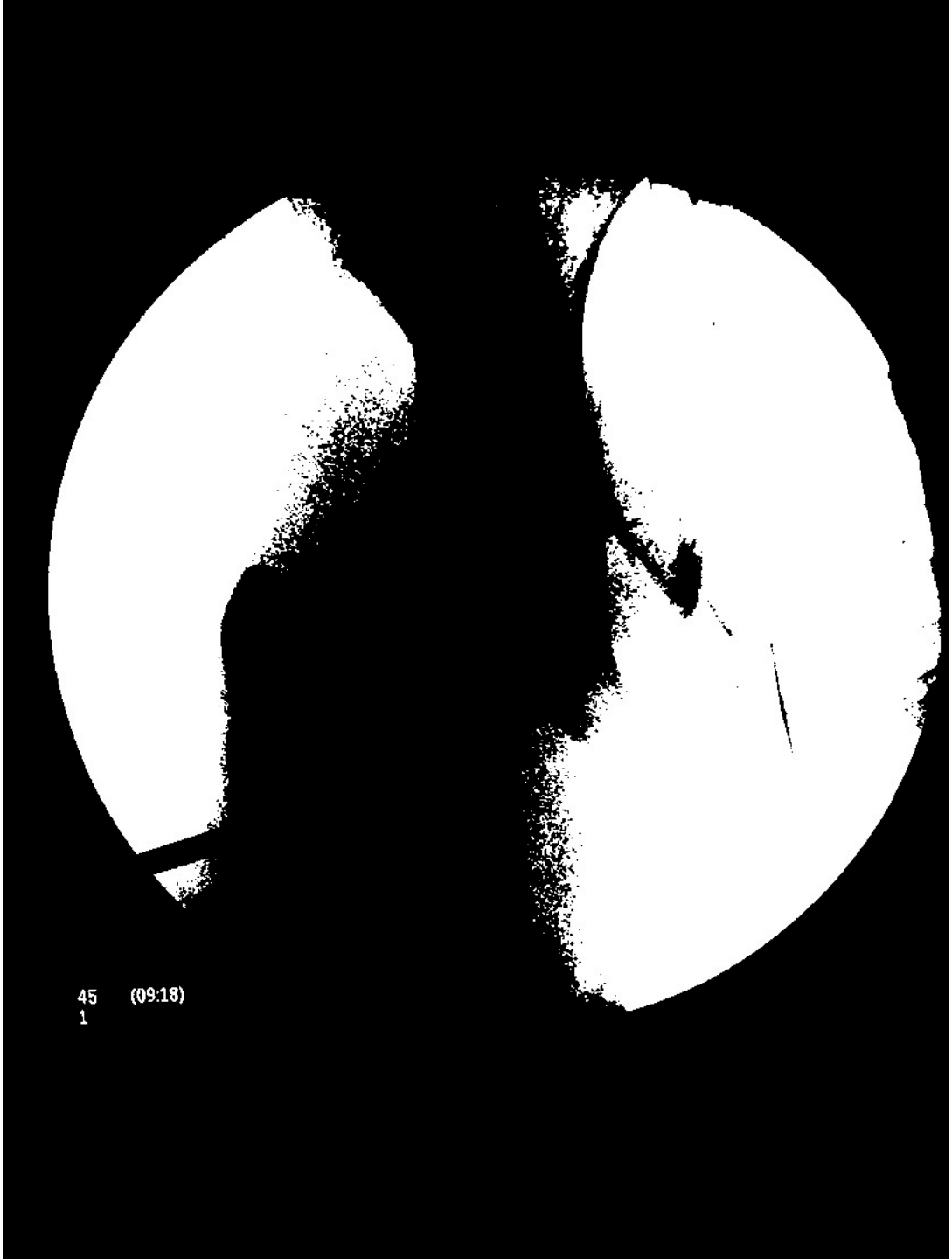
45 (09:18)
1

48 (09:27)
1



49 (09:29)
1


50 (10:06)
1

Bucholz, et al. Injury to the acetabular triradiate physeal cartilage. J Bone Joint Surg Am 1982;64(4):600-9.

Pre-op

Post-op

Brooks E, Rosman M: Central fracture-dislocation of the hip in a child. *J Trauma* 1988.

48 mesi Post-Op

Brooks E, Rosman M: Central fracture-dislocation of the hip in a child. *J Trauma* 1988.

INSIDIE

A DISTANZA CONSIDERARE

EARLY RECONSTRUCTION

ESCISSIONE PONTE OSSEO

Rx a 4 mesi

ESCISSIONE
PONTE OSSEO

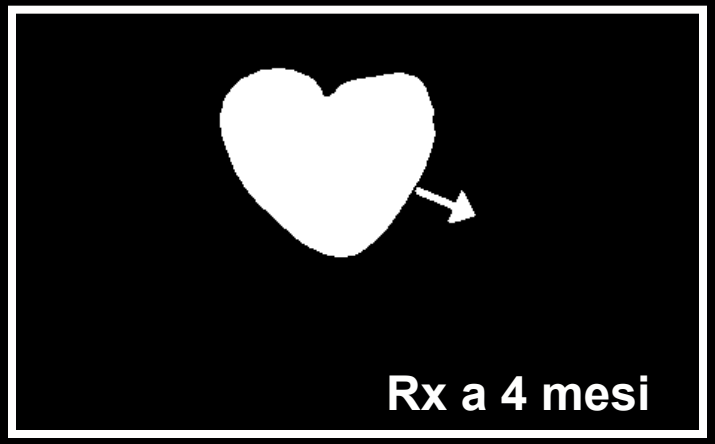

Rx a 4 mesi

Rx a 1 ann

"Theoretically, if the osseous bridge were removed surgically, **growth would resume and the normal shape of the acetabulum might be preserved**.

However, the **rapid development** of the osseous bridge and progression to closure of the triradiate cartilage certainly **suggest** that resection of the bridge and implantation of fat…**may not have much success**."



Liporace et al. Development and injury of the triradiate cartilage with its effects on acetabular development: review of the literature.
J Trauma 2003

INSIDIE

A DISTANZA CONSIDERARE

LATE RECONSTRUCTION

OSTEOTOMIA

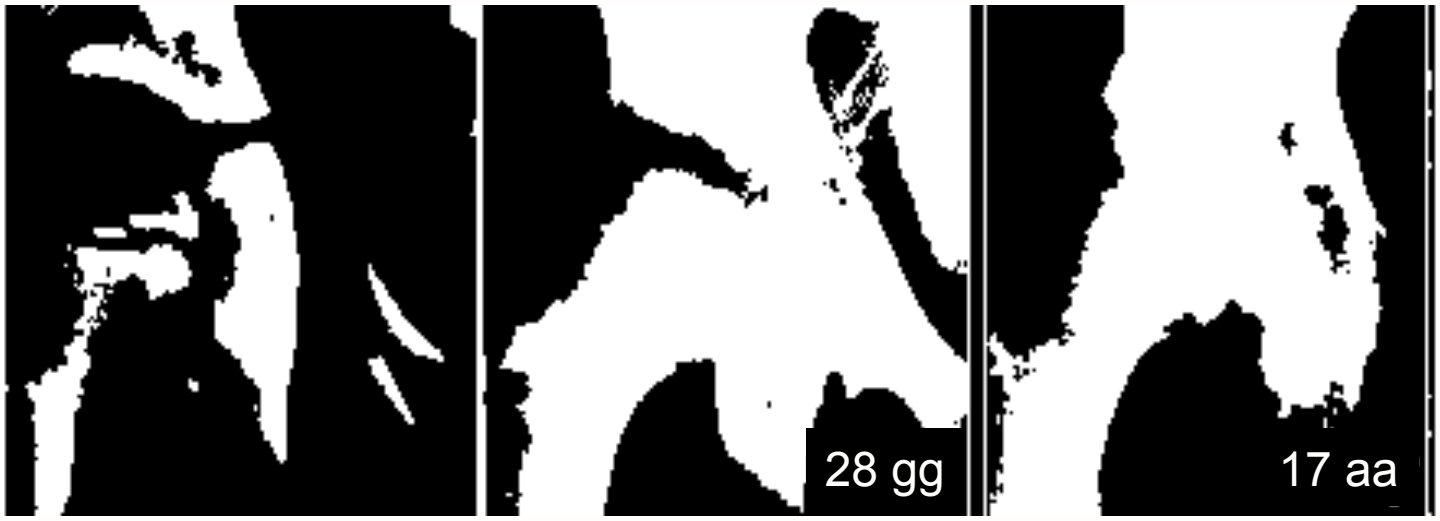

ESITI

ARTROSI

ANTIVERSIONE COMPENSATORIA DEL COLLO FEMORE

SUBLUSSAZIONI

OSTEONECROSI

PROGNOSI PEGGIORE

Frattura lussazione centrale

Type V SH

CONCLUSIONI

LE FRATTURE DELLA PELVI E DELL'ACETABOLO NEI BAMBINI SONO

TRAUMI AD

POCHI STUDI CON LUNGO FOLLOW-UP IN LETTERATURA

(RIDURRE PRIMA)

:

fratture di **bacino Tile C e B1**

fratture di **acetabolo** con **scomposizione > 2cm**

fratture-lussazioni centrali

frammenti intraarticolari
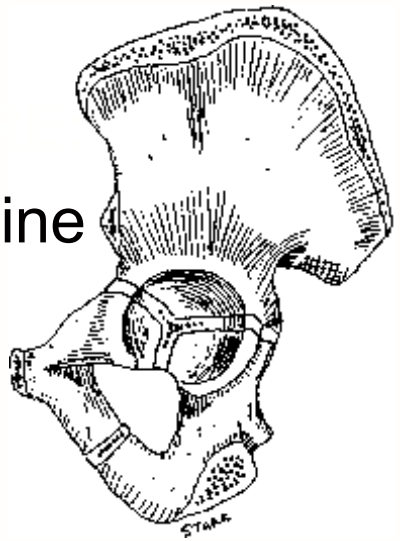
età < 10 anni e **lesione SH tipo V** della cartilagine triradiata