SAPIENZA
UNIVERSITÀ DI ROMA

PIETRO PERSIANI

DEVIAZIONI ASSIALI GINOCCHIO

PIETRO PERSIANI

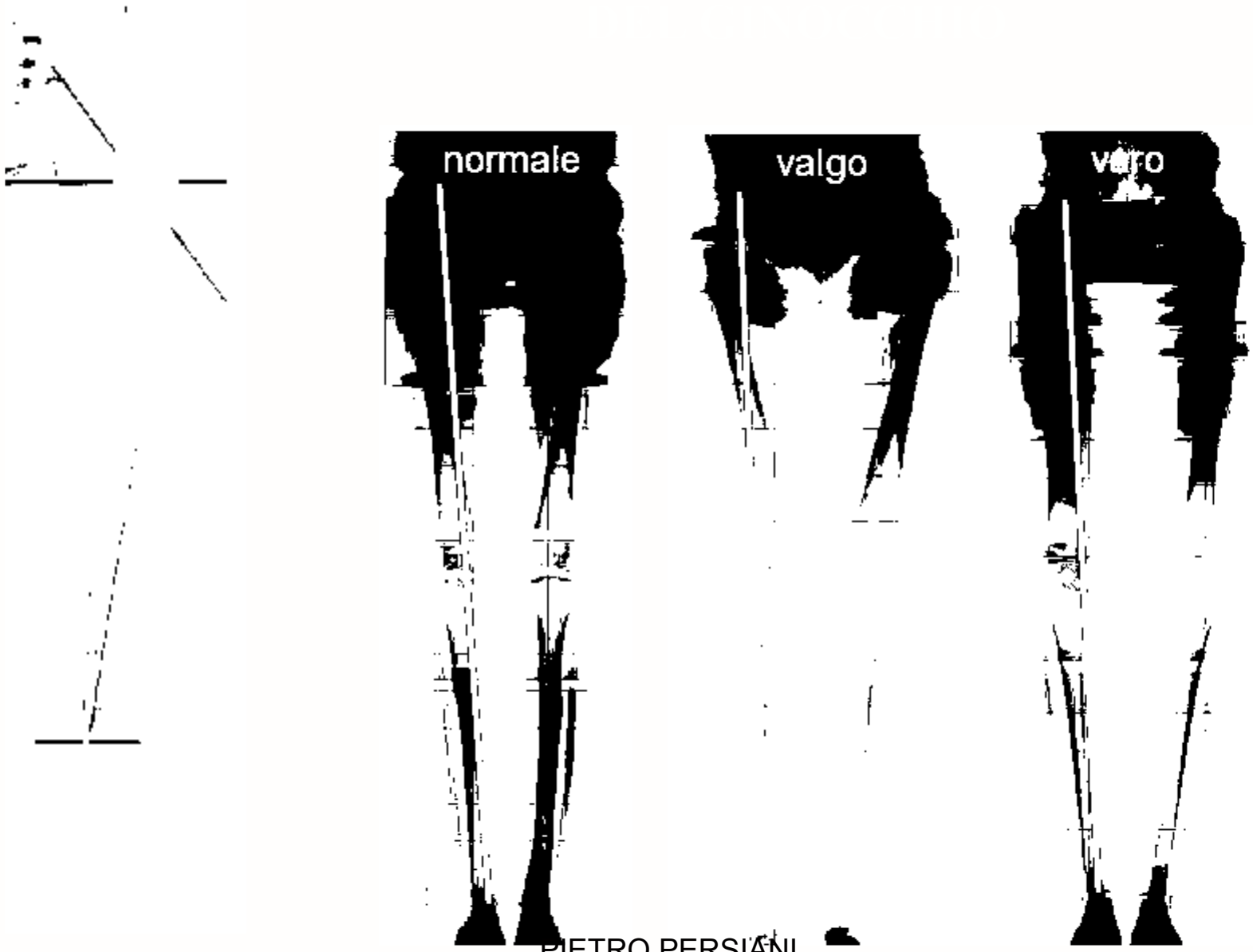
normale
valgo
varo

Dalla nascita ad 1 anno varo 15°

Dai 18 mesi si “neutralizza”

2-3 anni tende a valgizzarsi

4-6 anni valgo fisiologico

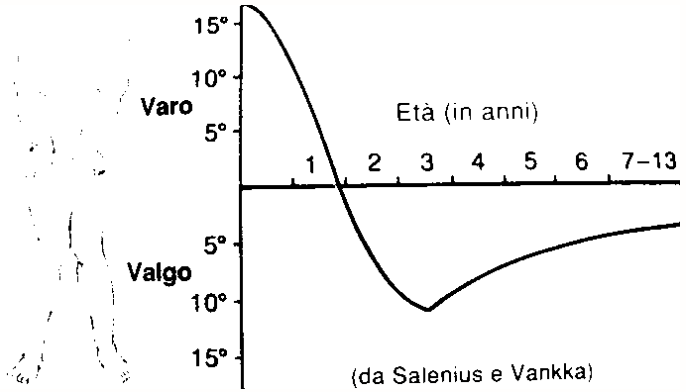

Salenius P., Vankka E.:

The development of the tibiofemoral angle in children. JBJS 1975

V.N. 8° femmine

V.N. 7° maschi

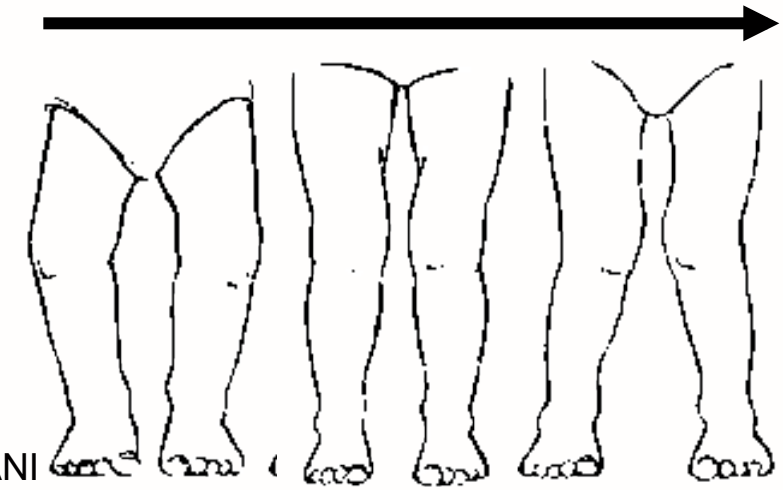

MODIFICAZIONI SUL PIANO FRONTALE DEI RAPPORTI TRA L'ASSE FEMORALE E QUELLO TIBIALE

Canepa 1987, Cheng 1991, Maranzana 1989

GINOCCHIO VALGO

EZIOPATOGENESI

IDIOPATICO
CONGENITO
SECONDARIO

PIETRO PERSIANI

GINOCCHIO VALGO

IPOPLASIA DEL COMPARTIMENTO ESTERNO DEL GINOCCHIO

Periodo embrionario

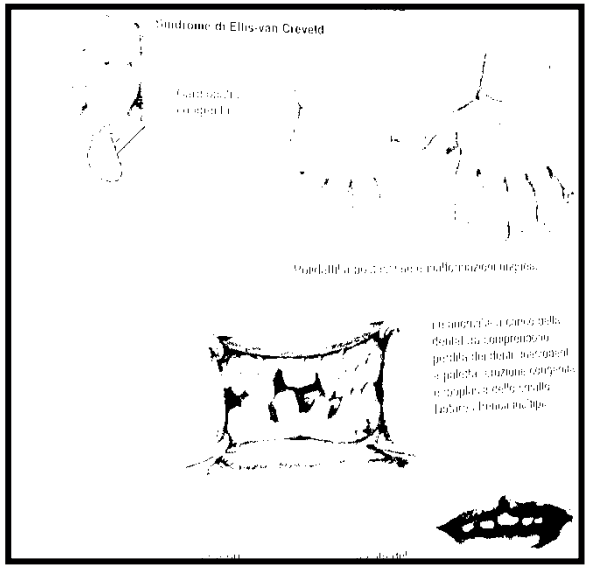

DISPLASIE CONDROECTODERMICHE

PIETRO PERSIANI

GINOCCHIO VALGO

OSTEOGENESI IMPERFETTA

DISTACCHI EPIFISARI

DEFORMITA ANCA E PIEDE

MALATTIE METABOLICHE

NEOPLASIE

TRAUMI

PCI

PCI


RACHITISMO

MA
PIETRO PERSIANI

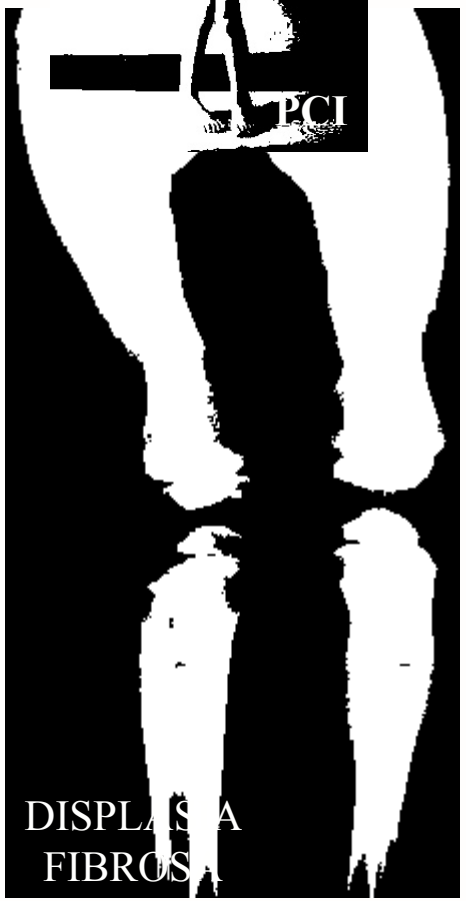
DISPLASIA FIBROSA

GINOCCHIO VALGO

Lassità porzione mediale
Carico metà esterna cartilagine coniugazione

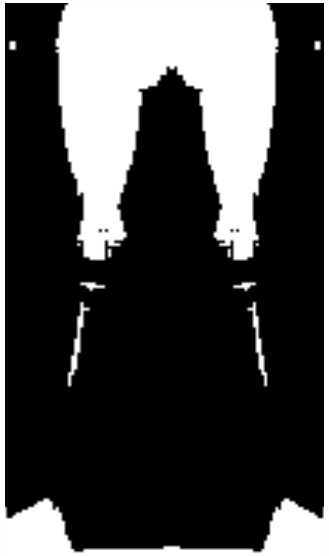

Spesso si associa:

Lassità

piede piatto

sdr adiposo genitale

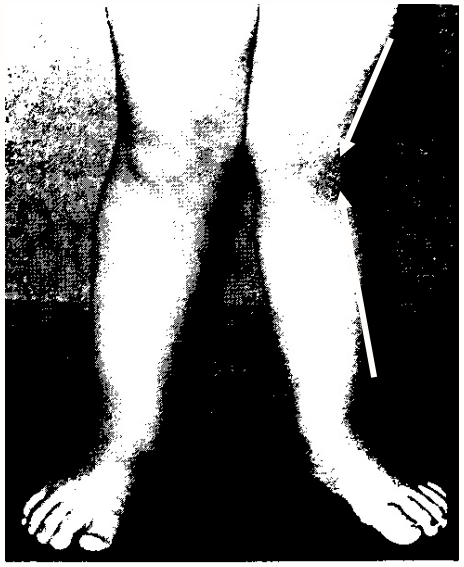

Delpeche: … alterata distribuzione dei carichi
riduzione dell attività osteogenica sul versante laterale…
iperattività osteogenica metà mediale…

GINOCCHIO VALGO

TIPICO ASPETTO A “X”
KNOCKING KNEE

DISTANZA INTER MALLEOLARE

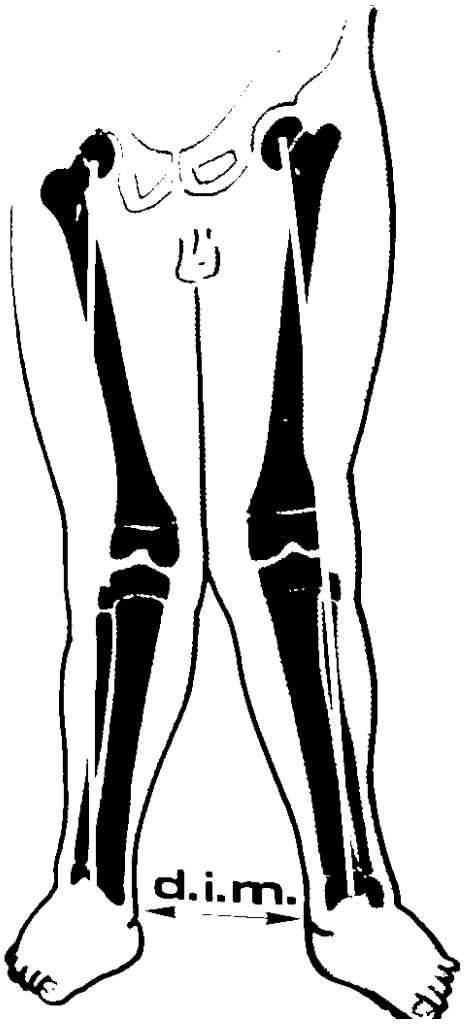

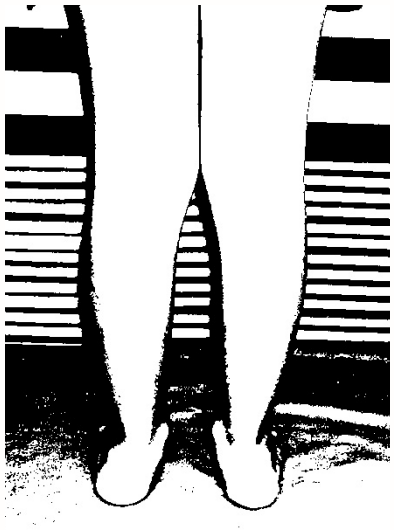

CORRELATA ALL' ETA'

Valgo con D.I.M. =< 5cm

Fisiologico fino a 5 anni

ESAME CLINICO GLOBALE

Piede Piatto Valgo

Recurvato di ginocchio

Coxa antiversa

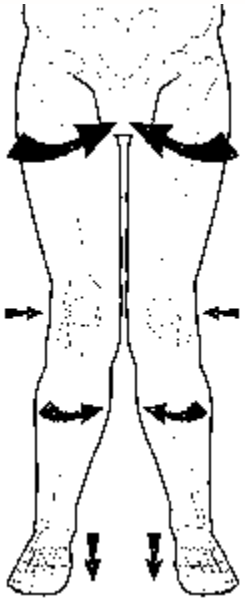

sottocarico in AP con rotule allo zenith



GENERALMENTE ASINTOMATICO

FACILE STANCABILITA’

DOLORI REGIONE MEDIALE

PIETRO PERSIANI

“ ”

DISPLASIA ROTULEA
SINDROME DA IPERPRESSIONE ESTERNA

CONDROMALACIA ROTULEA

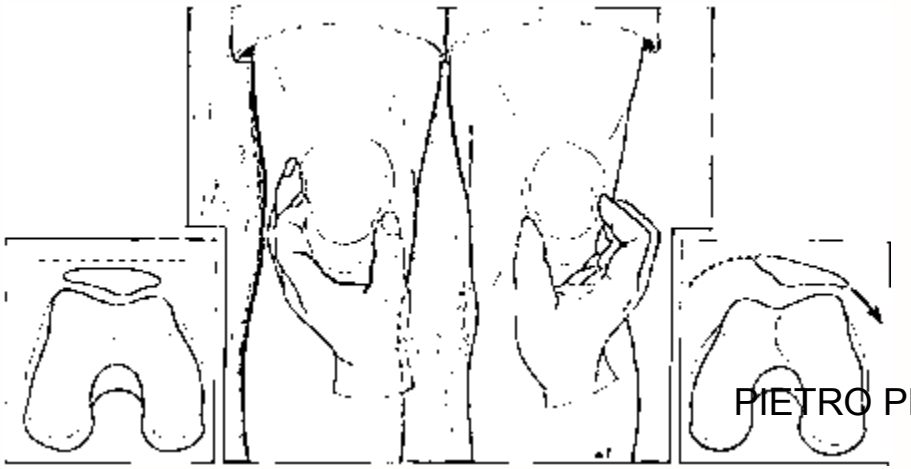

DIM <5cm ETÀ <5 aa

CONTROLLI PERIODICI

DIM = o >5cm ETÀ >5 aa

PLANTARI

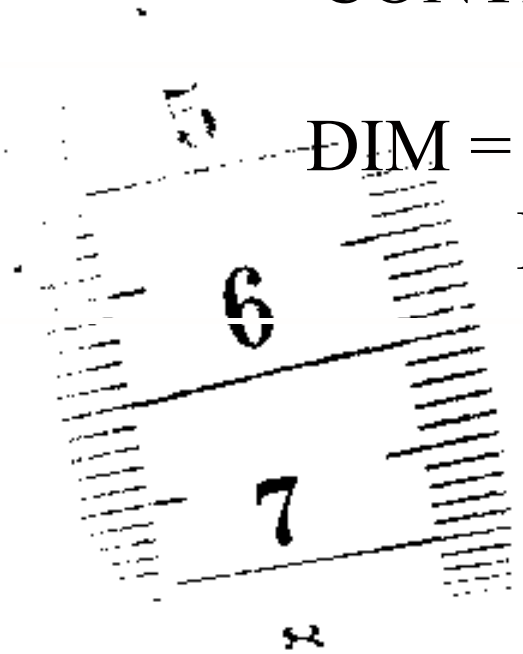

OBIETTIVO: sollecitare IL GINOCCHIO IN VARO

MODIFICA CARICO

scarico cartilagini epifisarie condilo esterno

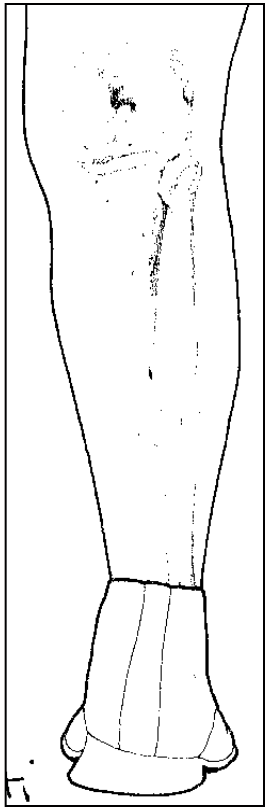

TRATTAMENTO ORTESICO
FINO ALLA CORREZIONE DELLA DEFORMITÀ

FINO A CHIUSURA CARTILAGINI DI ACCRESCIMENTO

TRATTAMENTO CHIRURGICO





blocco chirurgico

PARZIALE e TEMPORANEO della

cartilagine di accrescimento

interna femorale e/o tibiale

PIETRO PERSIANI





ESITI IN ETA’ ADULTA O CARTILAGINI DI ACCRESCIMENTO CHIUSE



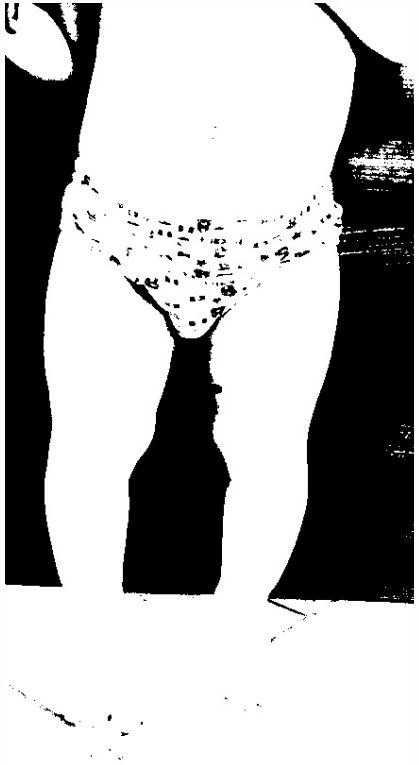



MODIFICAZIONE SUL PIANO FRONTALE DEI RAPPORTI TRA

L’ASSE FEMORALE E QUELLO TIBIALE

OPPOSTA AL VALGO

MOLTO MENO FREQUENTE

Canepa 1987, Cheng 1991, Maranzana 1989

GINOCCHIO VARO

TIPICO ASPETTO A “O”

ABBIAMO VISTO COME SIA CONSIDERATO FISIOLOGICO

SOPRATTUTTO NEI PRIMI ANNI

MA… SE IMPORTANTE O MONOLATERALE DIAGNOSI

PIETRO PERSIANI

DIFFERENZIALE

difetto di accrescimento dell'estremità prossimale mediale della tibia

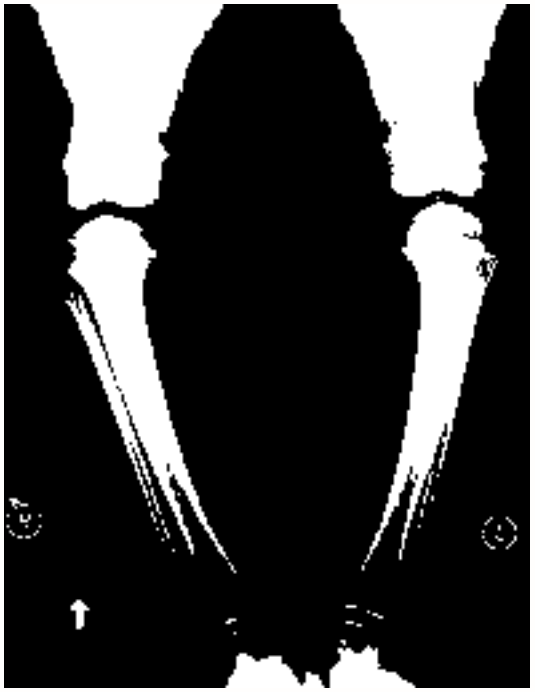



TRATTAMENTO

Età (< 2 anni)
Gravità della patologia

TRATTAMENTO

Osteotomia valgizzante

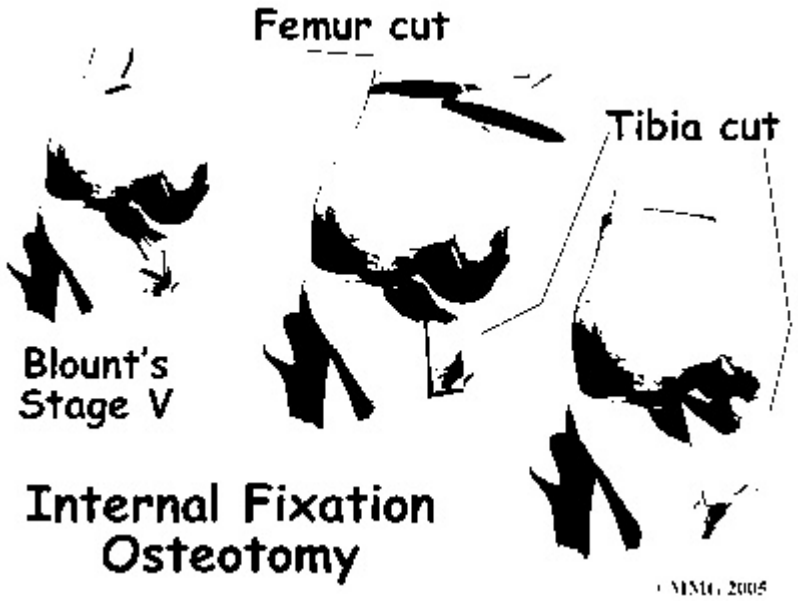

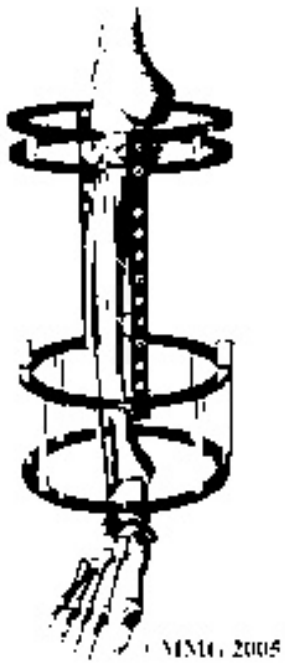

SAPIENZA
UNIVERSITÀ DI ROMA

PIEDE PIATTO

PIETRO PERSIANI

“PIEDE PIATTO”

DEFORMITA’ DEL PIEDE

MORFOLOGICA: diminuzione dell’altezza della volta plantare mediale associata ad un valgismo del retropiede

FUNZIONALE: stato di prevalente o persistente pronazione del piede

PIETRO PERSIANI

DEFORMITÀ DOVUTA AD UNA
ANOMALA COESIONE
TRA PIEDE ASTRAGALICO
E PIEDE CALCANEARE
CHE SI CARATTERIZZA PER UNA

IPERPRONAZIONE dell'ARTICOLAZIONE SOTTOASTRAGALICA

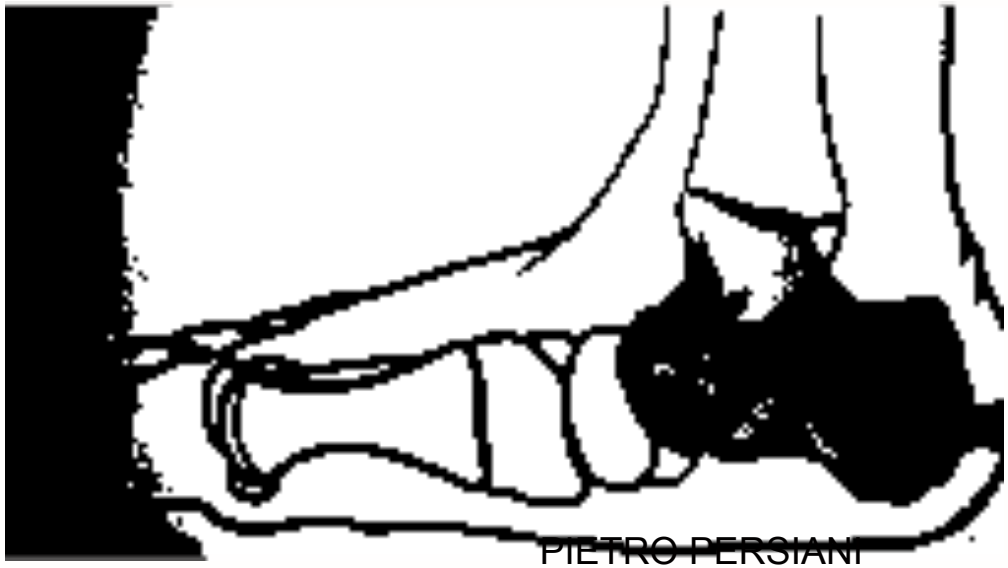

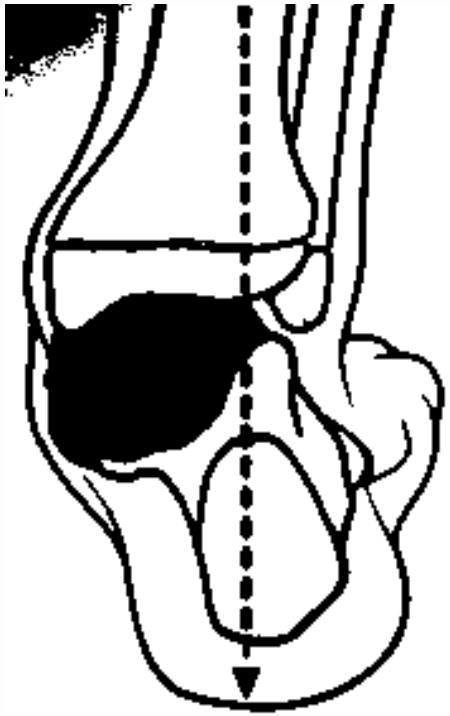

“PIEDE PIATTO”

2 FORME CLINICHE DI PIEDE PIATTO DELL’ETÀ PEDIATRICA:

- (95%)
Appiattimento presente SOLO sotto carico

- (5%)
Appiattimento presente FUORI e SOTTO carico

7 anni

Completamento processo di maturazione dei tessuti connettivi

Fisiologica assenza della volta plantare
presenza di tessuto adiposo plantare

PIETRO PERSIANI

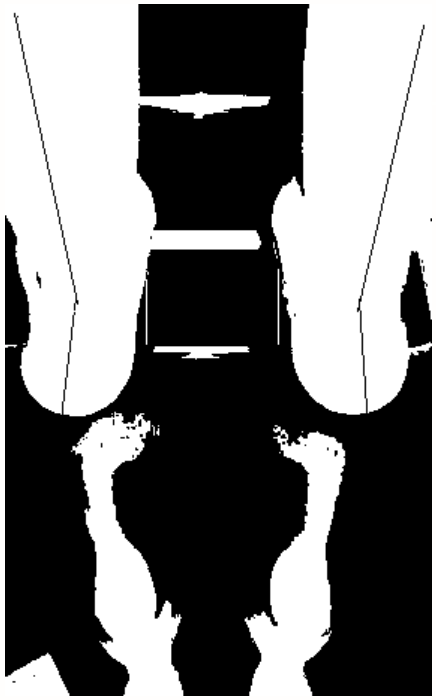

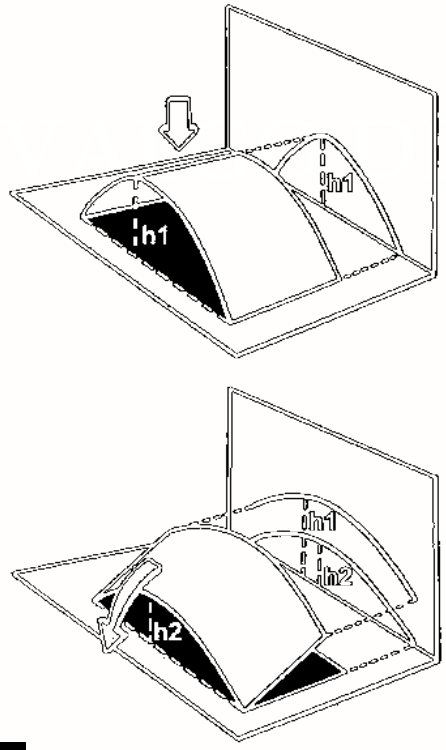

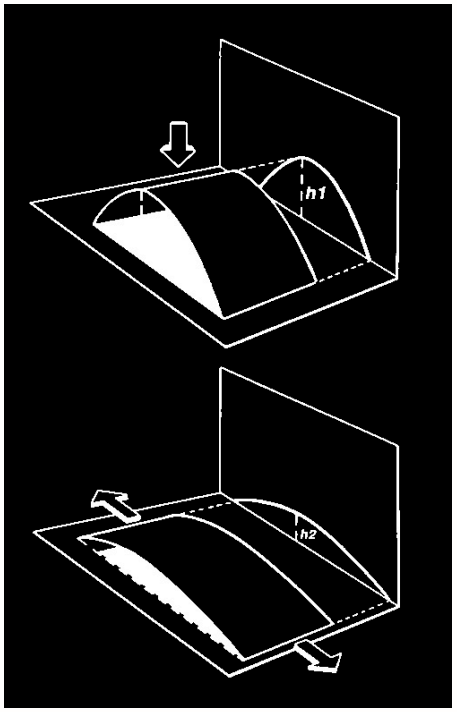



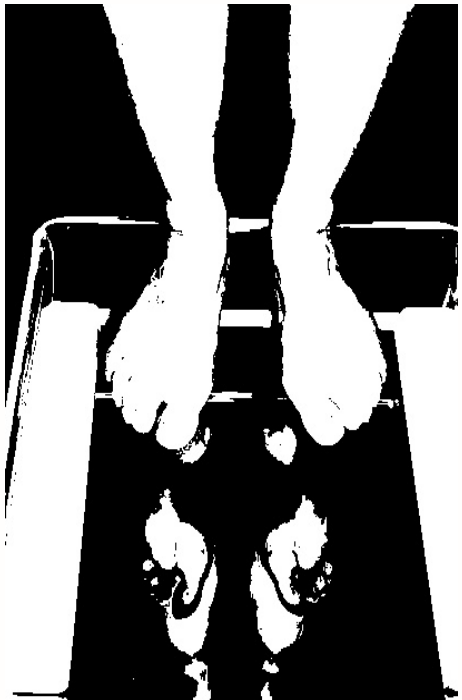

PIEDE CAVO VALGO DI TRANSIZIONE

PIETRO PERSIANI



PIETR

La diagnosi, per un occhio esperto, è fondamentalmente clinica

SVESTIRE COMPLETAMENTE IL BAMBINO

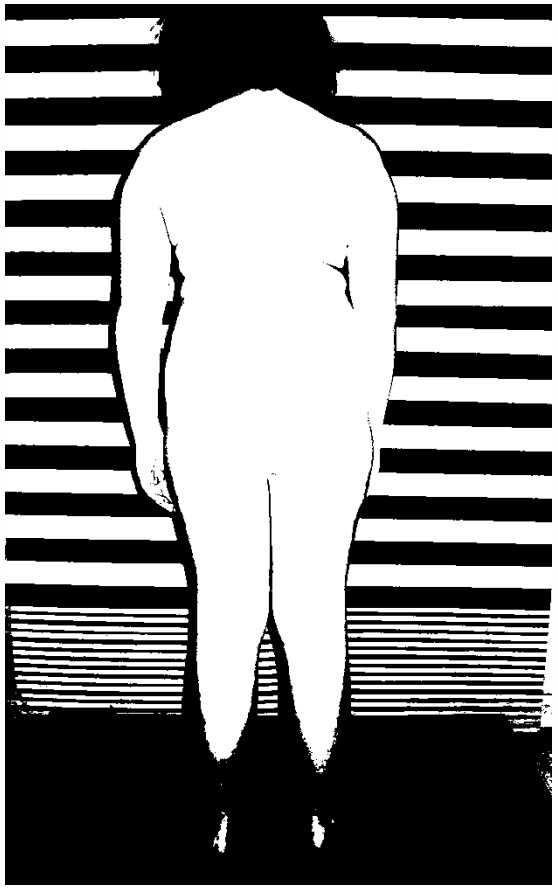

PIETRO PERSIANI

VALUTAZIONE DELLA POSTURA e COMPENSI SOVRASEGMENTARI

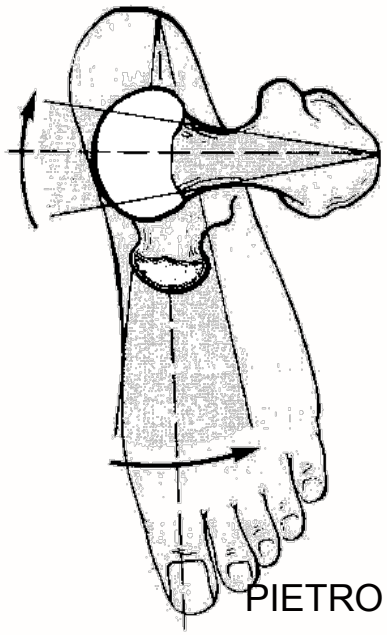

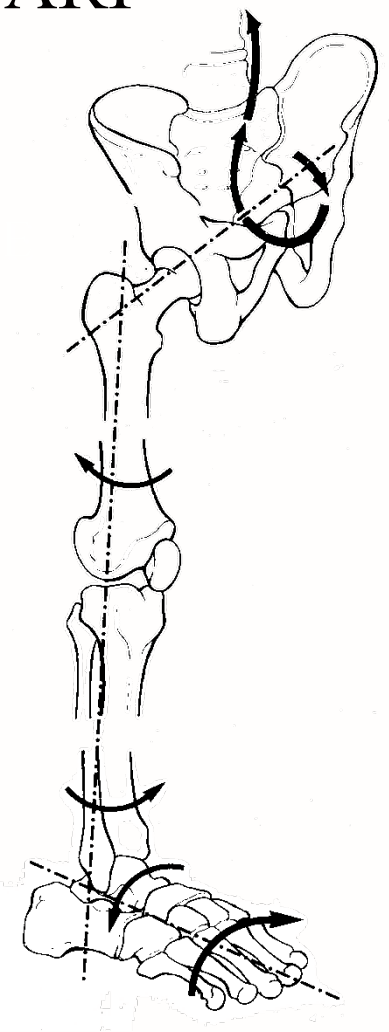

STUDIO DEAMBULAZIONE

FISIOLOGICA

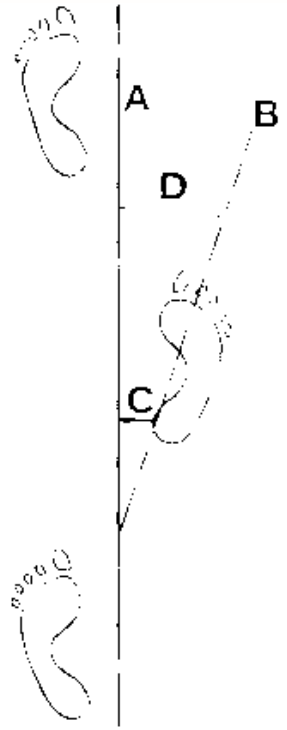

EXTRAROTAZIONE

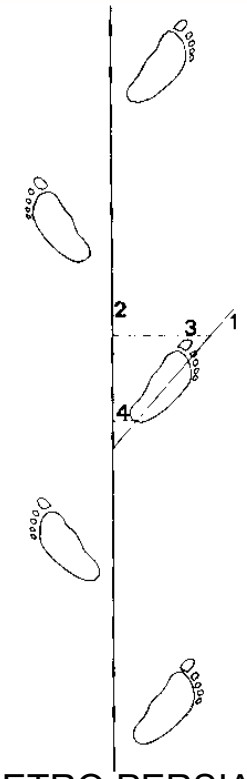

INTRAROTAZIONE

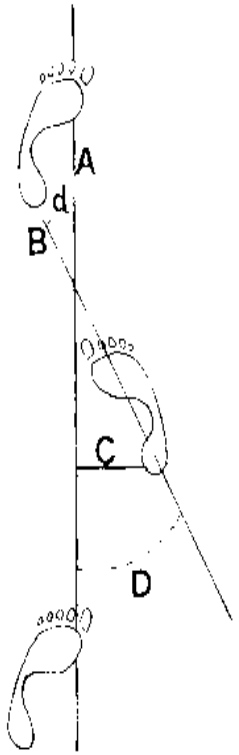

PIETRO PERSIANI

ANTIVERSIONE > DI 15° È FISIOLOGICA
NEI PRIMI ANNI DI VITA.
MA…

ATTENZIONE ALLE POSIZIONI SEDUTE!



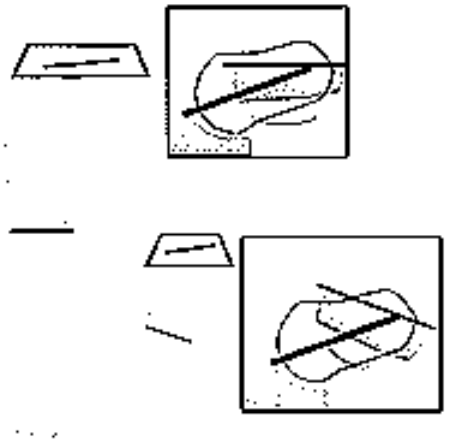

Grado di strutturazione della deformità

Test dinamico di sollevamento sulle punte
(TIP TOE STANDIND TEST)

segni clinici di strutturazione della deformità

assenza della volta mediale all'esame fuori carico
assenza della volta mediale al sollevamento del I dito

( )



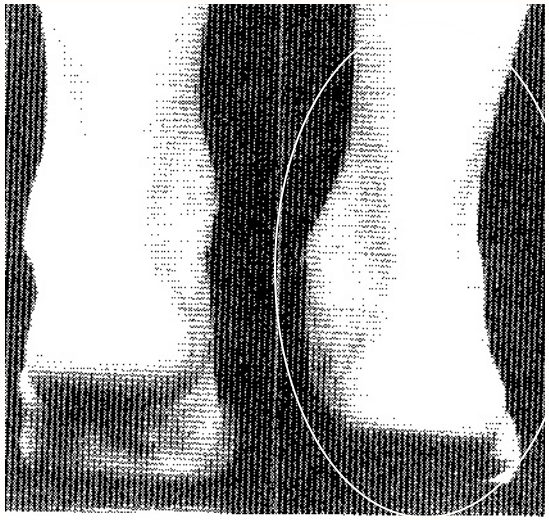

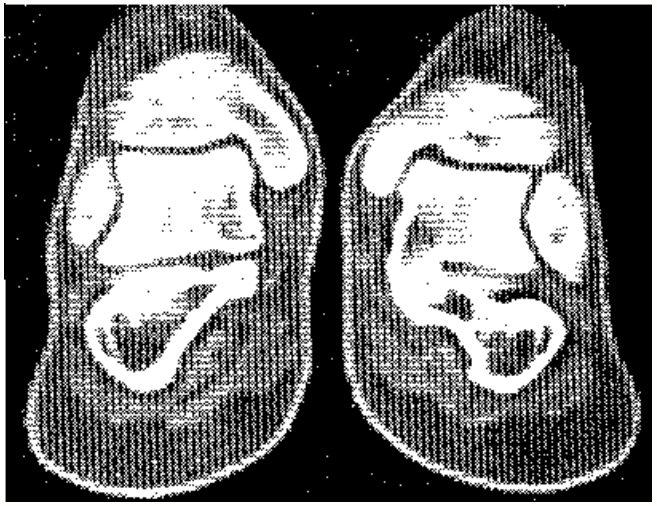

TEST POSITIVI MONOLATERALMENTE

PIETRO PERSIANI



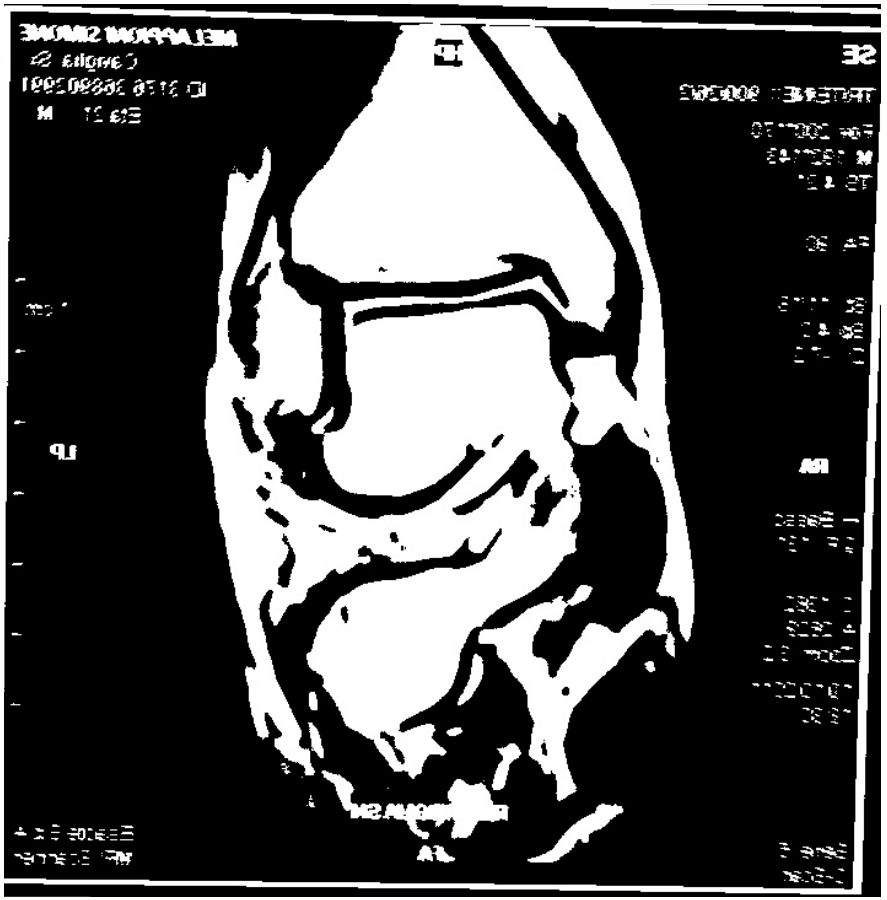

PIETRO PERSIANI

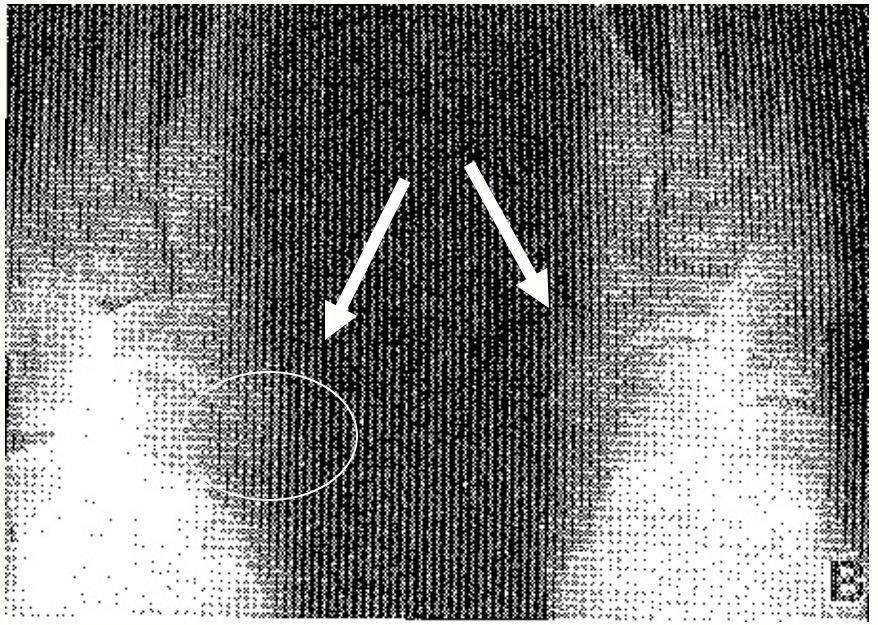

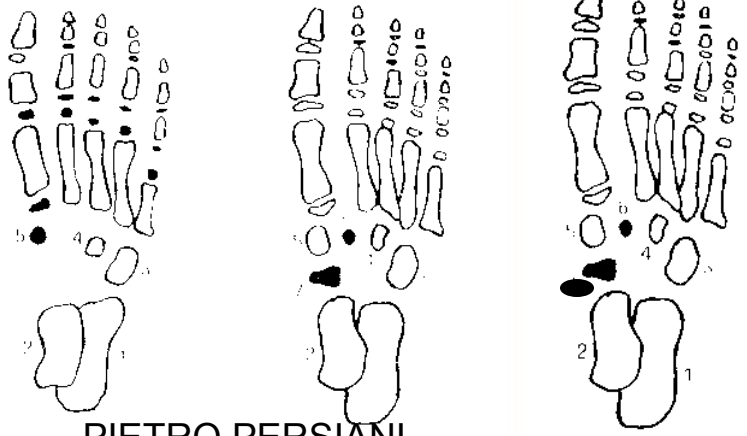

PIETRO PERSIANI

4 anni

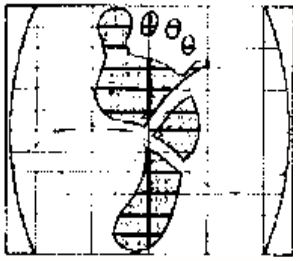

PODOSCOPIO



BAROPODOMETRIA ELETTRONICA

ANALISI STATICA E DINAMICA
VALUTAZIONE % DEI CARICHI

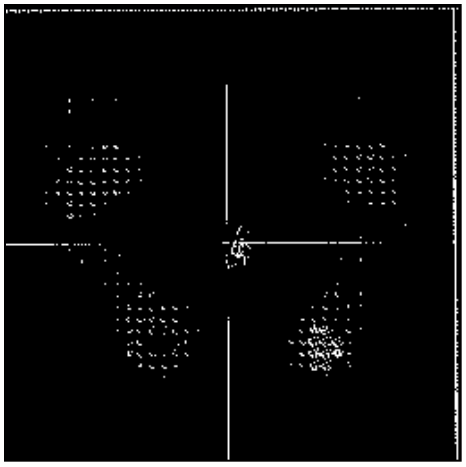

COMITE GI

Baropodometria

08/03/03

Ora

10.54.11

atica

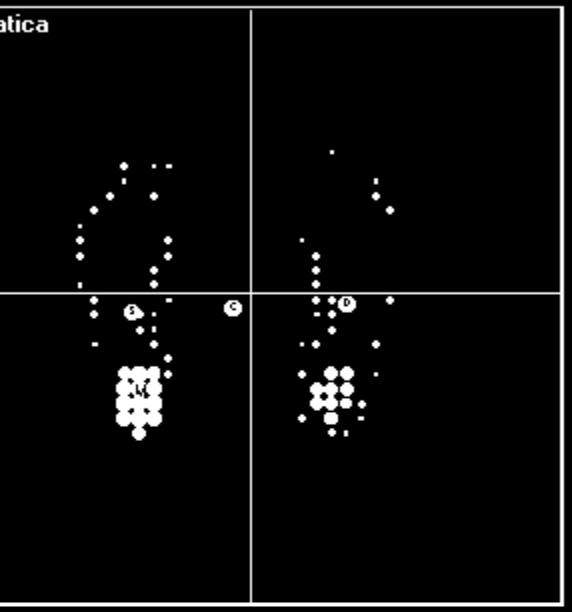

STATICA

	SX	DX
Superficie cm²	58	55
Carico %	23	22
Rapporto R/A %	45	48
Superficie cm²	52	53
Carico %	30	25
Rapporto R/A %	55	52
Superficie cm²	110	108
Carico %	53	47

Età	7
Altezza	140
Peso	33
Calz. n°	35

namica

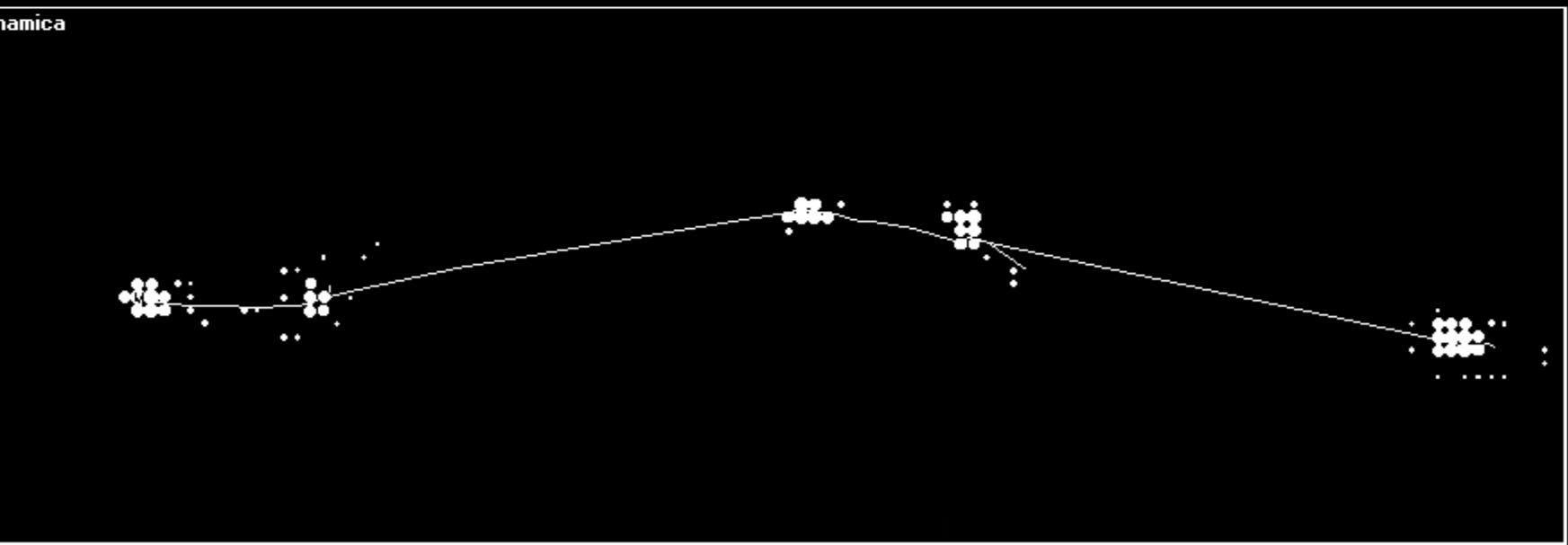

se n° 48 Tempo sec. 1,658

Globale

Elimina

Lista

Punti

Isobare

Zoom

Baricentri

Dettagli

Medie

Grafici

Confronti

Referto

Ortho

Stampa

Chiudi

COMITE V

27/06/02

Ora

13.36.39

Baropodometria | Stabilometria

atica



STATICA

	SX	DX
Superficie cm²	54	36
Carico %	20	11
Rapporto R/A %	32	29
Superficie cm²	71	63
Carico %	42	27
Rapporto R/A %	68	71
Superficie cm²	125	99
Carico %	62	38

Età	11
Altezza	150
Peso	47
Calz. n°	39

Elimina | Lista | Punti | Isobare | Zoom | Baricentri | Dettagli | Medie | Grafici | Confronti | Referto | Ortho | Stampa | Chiudi

namica



se n° 39 Tempo sec. 1,352

Globale

ESAME RX

SEMPRE SOTTO-CARICO
SEMPRE IN 2 PROIEZIONI

QUANDO FARLO??

- PRE-OPERATORIO
- PPV MONOLATERALE
- SOSPETTO SCAFOIDE ACCESSORIO
- PPV DOLOROSO

“PIEDE PIATTO condizione più frequente riscontrata in clinica ortopedica pediatrica”.

<u>Tanta letteratura ma scarsamente illuminante riguardo le decisioni cliniche sul trattamento del piede piatto</u>

PubMed



Morley

“ ....il 97% dei bambini in età inferiore ai 12 mesi e’ affetta da piede piatto. Dopo i dieci anni di età, la percentuale scende al 4% , senza alcuna cura!!”

...molti piedi piatti si correggono spontaneamente

“... su 100 piedi definiti piatti a 4aa , 86 si correggono spontaneamente , i restanti restano piatti e molti restano asintomatici .”

DENIS 1974

Ortesi
Riabilitazione

Artrorisi endo o eso senotarsica
Osteotomie correttive
Artrodesi

PIETRO PERSIANI

IN MEDIA 27 PRIME VISITE A SETTIMANA 52 SETTIMANE 1404 PIEDI PIATTI ALL'ANNO

< 4 aa

Attesa \ Osservazione

4 < 10 aa

Consigli generali
(postura, calzature, esercizi, controllo del peso)
+ trattamento ortesico con plantari attivi

> 11 anni

Discussione trattamento chirurgico

OBIETTIVO TERAPEUTICO

in rapporto all'età

LIMITARE L'EVOLUZIONE DELLA DEFORMITA'

STIMOLARE LA FISIOLOGICA CORREZIONE

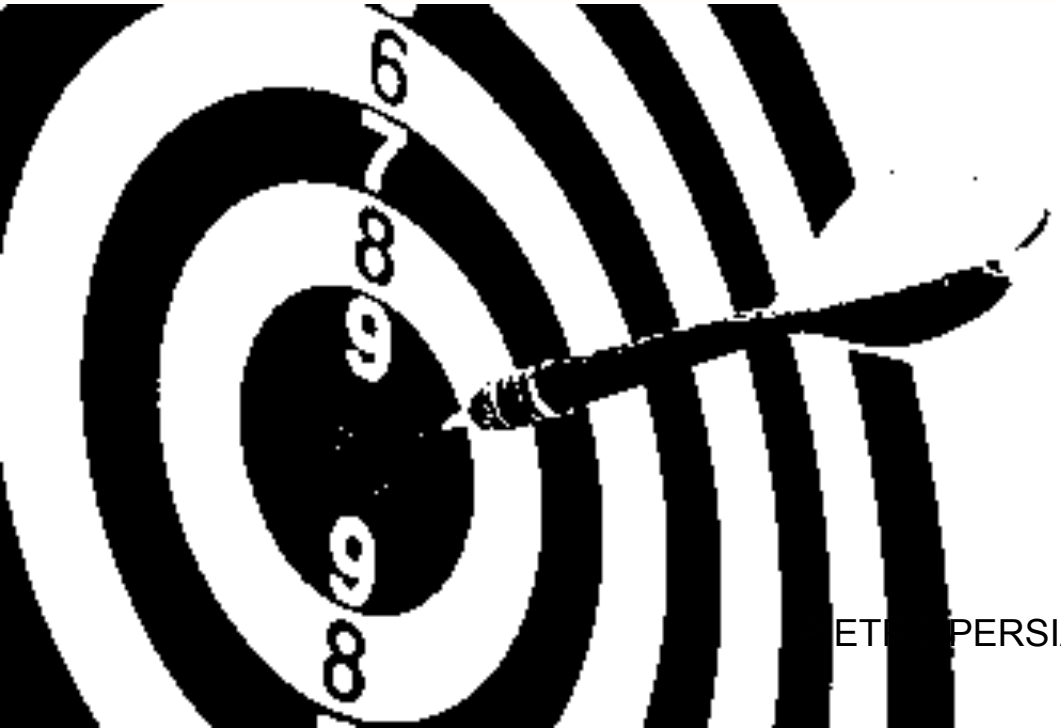

PLANTARI

PASSIVI o STATICI

SOSTEGNO
FUNZIONE ANTALGICA
DOPO I 12 ANNI

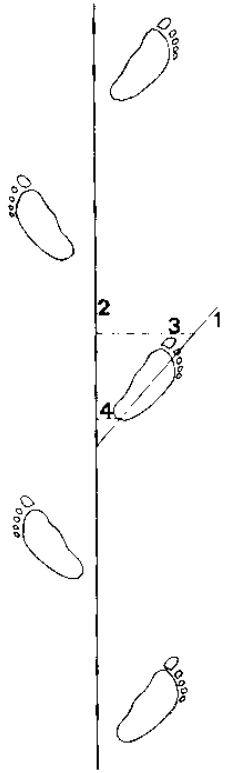

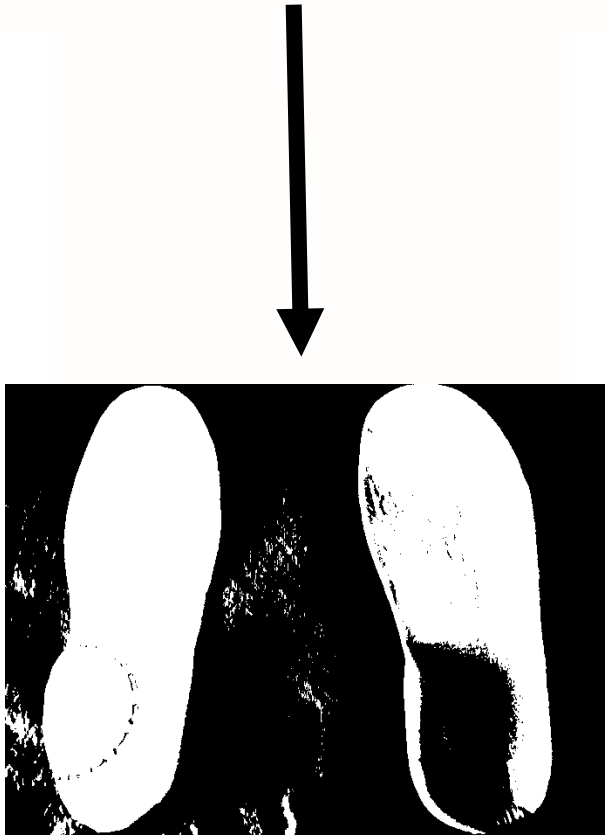

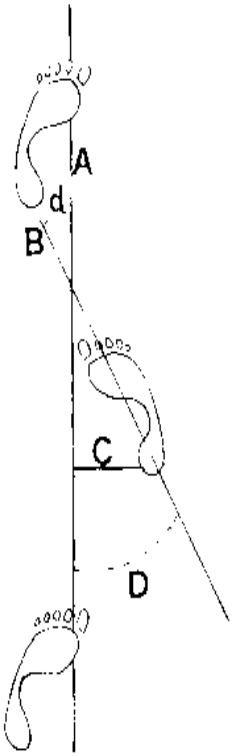

PIETRO PERSIANI

1) 1/4 di sfera tipo VALENTI



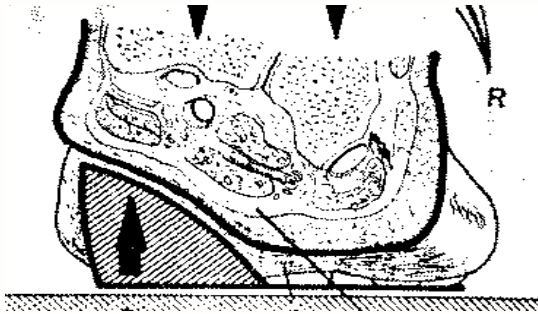

2) AD ELICA TIPO LELIEVRE

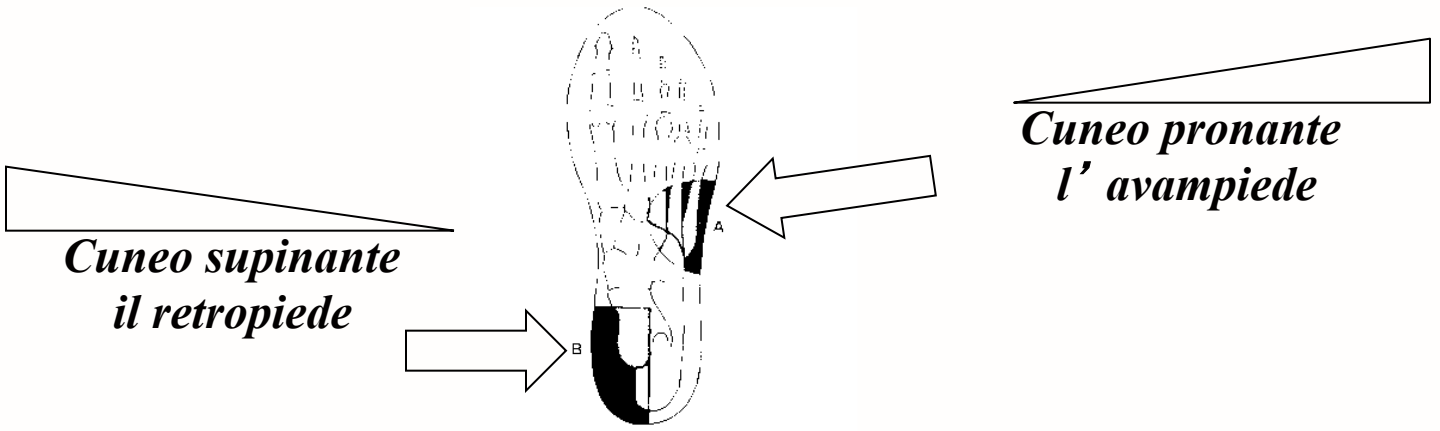



… E LE CALZATURE ORTOPEDICHE ?

SALVO CASI PARTICOLARI NON HANNO PIU' ALCUN VALORE TERAPEUTICO

ELEMENTI DI DISCUSSIONE

- **SINTOMATOLOGIA ASSOCIATA**
- **MISURAZIONE RADIOGRAFICA**
- **INTERVENTO MINI INVASIVO**

PROBLEMA DI INDICAZIONE PIU' CHE DI TECNICA



ARTRORISI : INTERVENTO CHE LIMITA I MOVIMENTI DI UNA ARTICOLAZIONE SENZA PROVOCARNE UNA ANCHILOSI

PIETRO PERSIANI

TECNICHE CHIRURGICHE:

Sia il calcaneo-stop che la vite di Giannini

SI OPPONGONO
ALL'IPERPRONAZIONE DELLA SOTTOASTRAGALICA

artrorisi eso-seno-tarsica

CALCANEO STOP

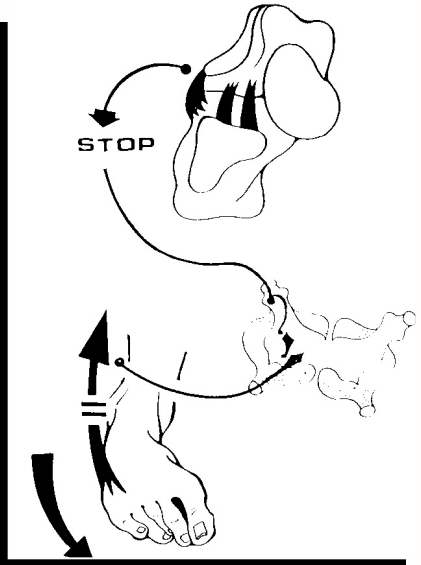

PIETRO PERSIANI

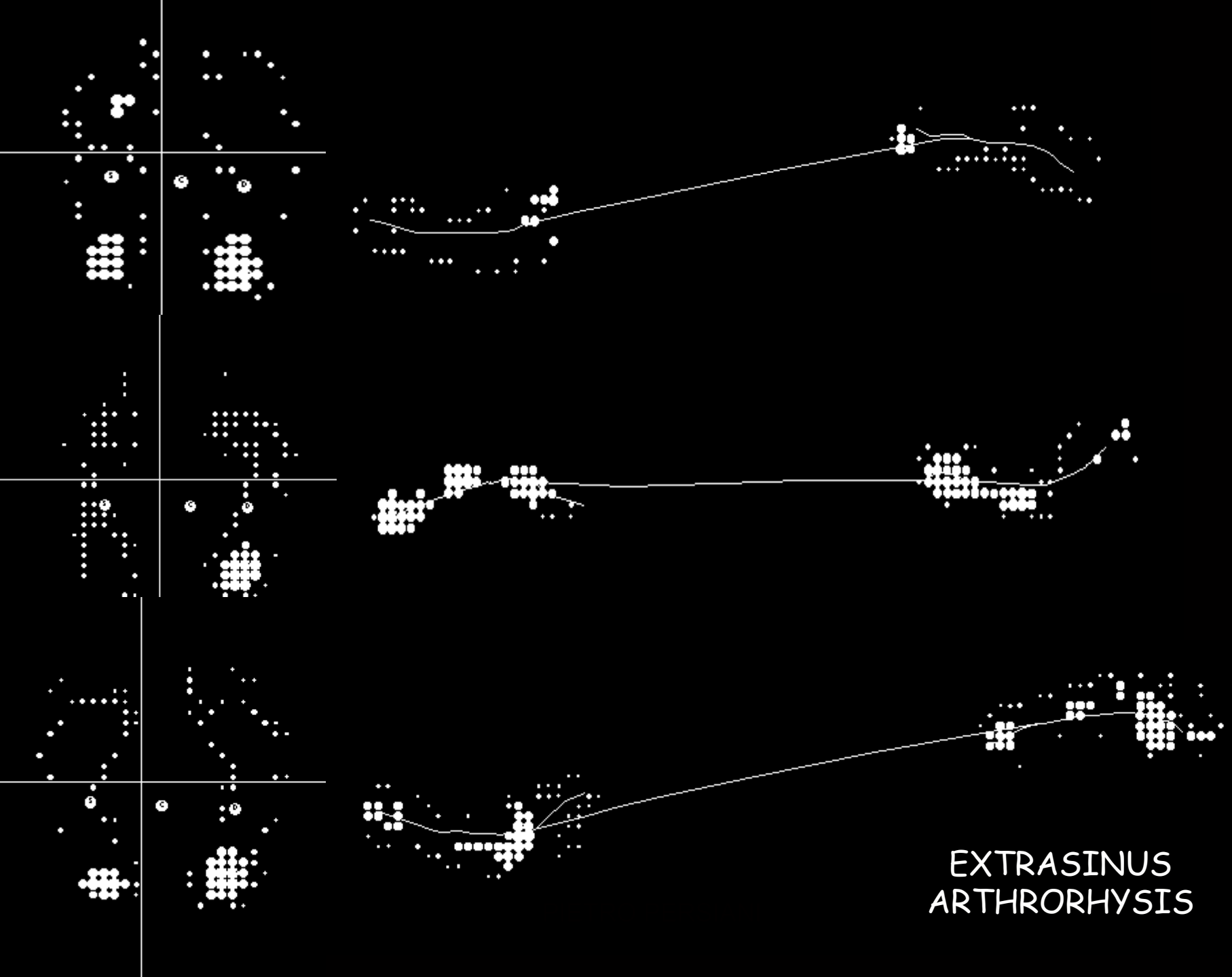

EXTRASINUS
ARTHRORHYSIS

ARTRORISI ENDO-SENO-TARSICA

VITE DI GIANNINI
endortesi ad espansione

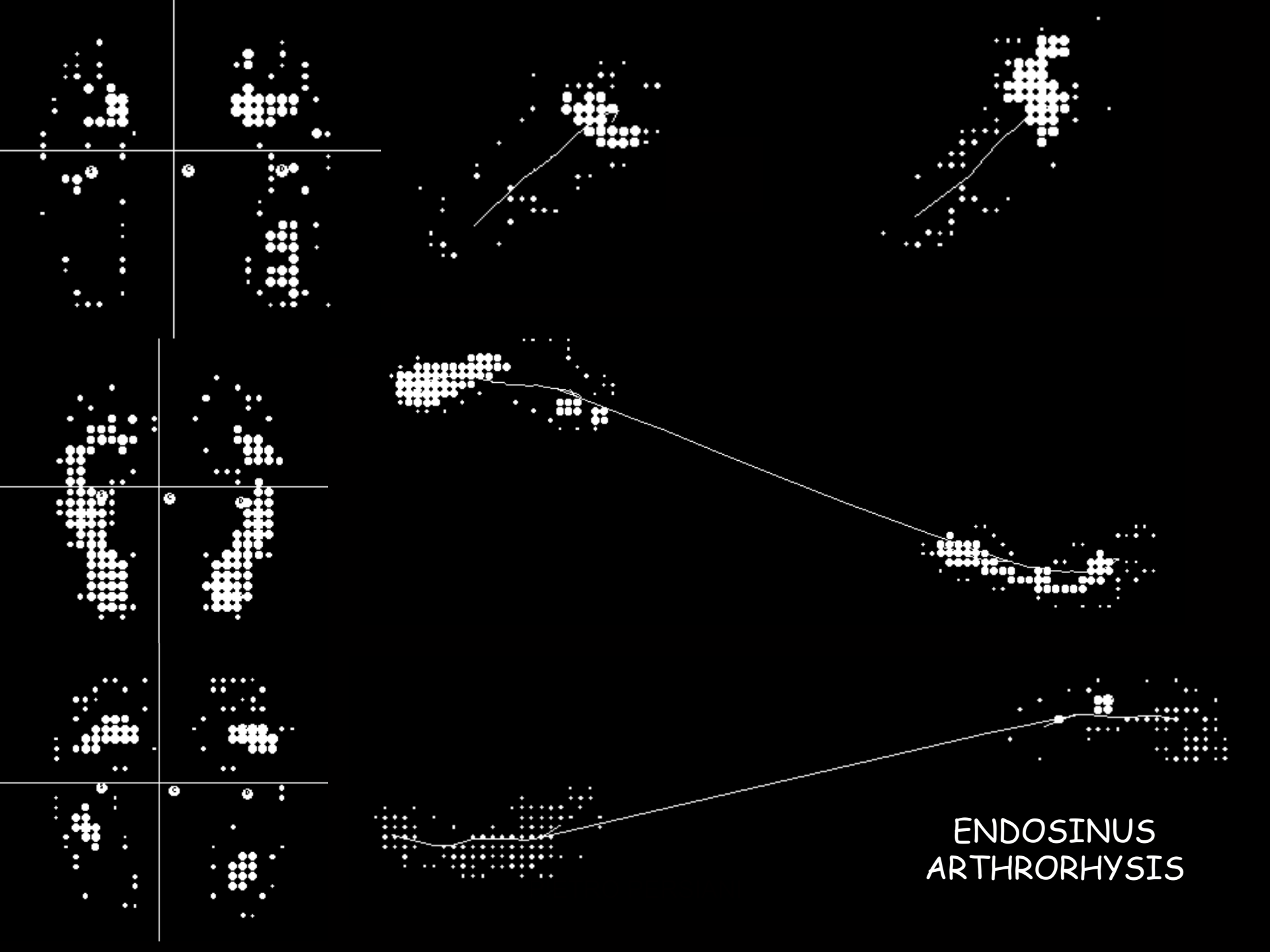
ENDOSINUS
ARTHRORHYSIS

LUCI

utilizzabile in età più avanzata (deformità strutturata)

OMBRE

lesioni alle terminazioni nervose del seno del tarso





ANI

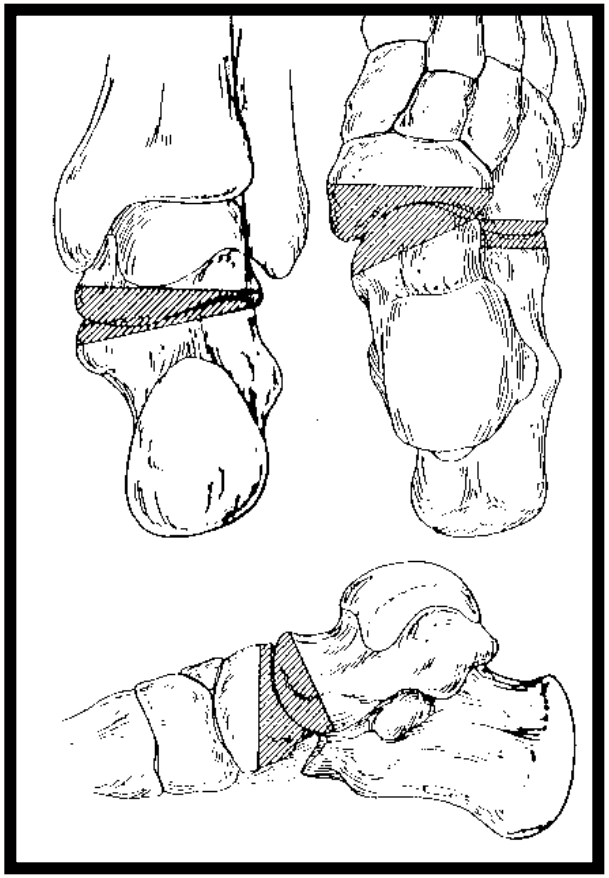

INTERVENTO CHE LIMITA I MOVIMENTI
DI UNA ARTICOLAZIONE PROVOCANDO UN'ANCHILOSI, UNA FUSIONE

PIETRO PERSIANI

Grice 1952

SAPIENZA
UNIVERSITÀ DI ROMA

SCOLIOSI E DORSO CURVO

PIETRO PERSIANI

SCOLIOSI POSTURALE

ATTEGGIAMENTO SCOLIOTICO

SCOLIOSI STRUTTURATA

PIETRO PERSIANI

deviazione laterale della colonna associata a

Disequilibri delle catene miofasciali

- **curve di modesta entità (valore angolare< 10°) in pz di età tra 9-15 anni**
- **ad ampio raggio**
- **senza rotazione metamerica**
- **scarsamente evolutive**

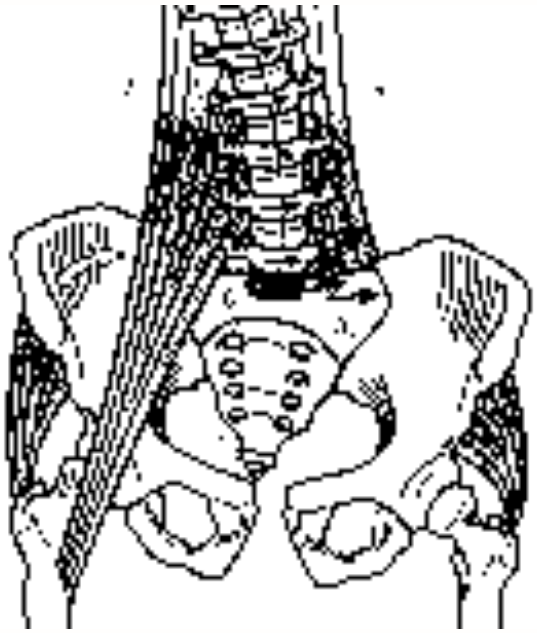

contrattura del m.ileo-psoas

deviazione laterale della colonna vertebrale associata a

Disequilibri delle catene miofasciali



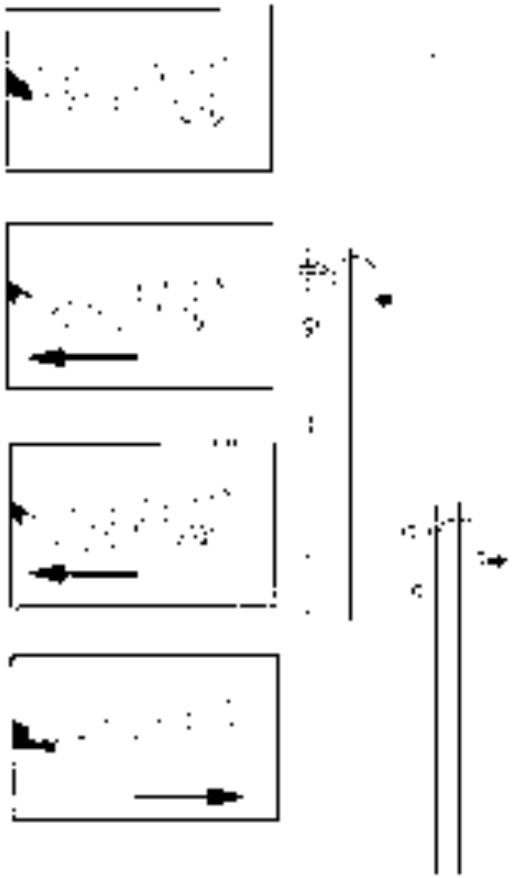

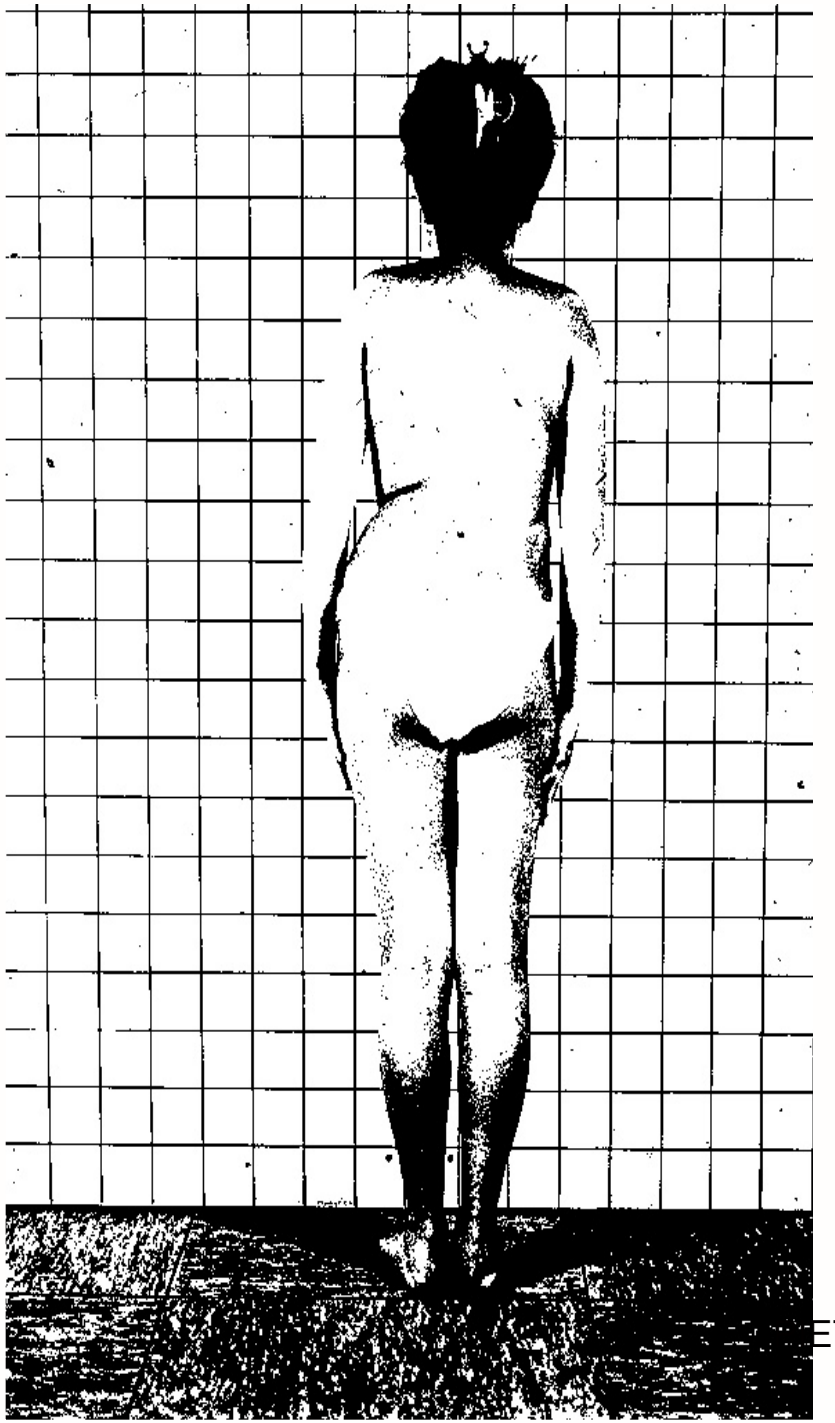

…importante distinguerla

(scoliosi funzionale o scoliosi non strutturata)

ETEROMETRIA DEGLI ARTI INFERIORI

non facilmente distinguibili

nella fase iniziale dell'evoluzione

FUORI CARICO

A BACINO EQUILIBRATO

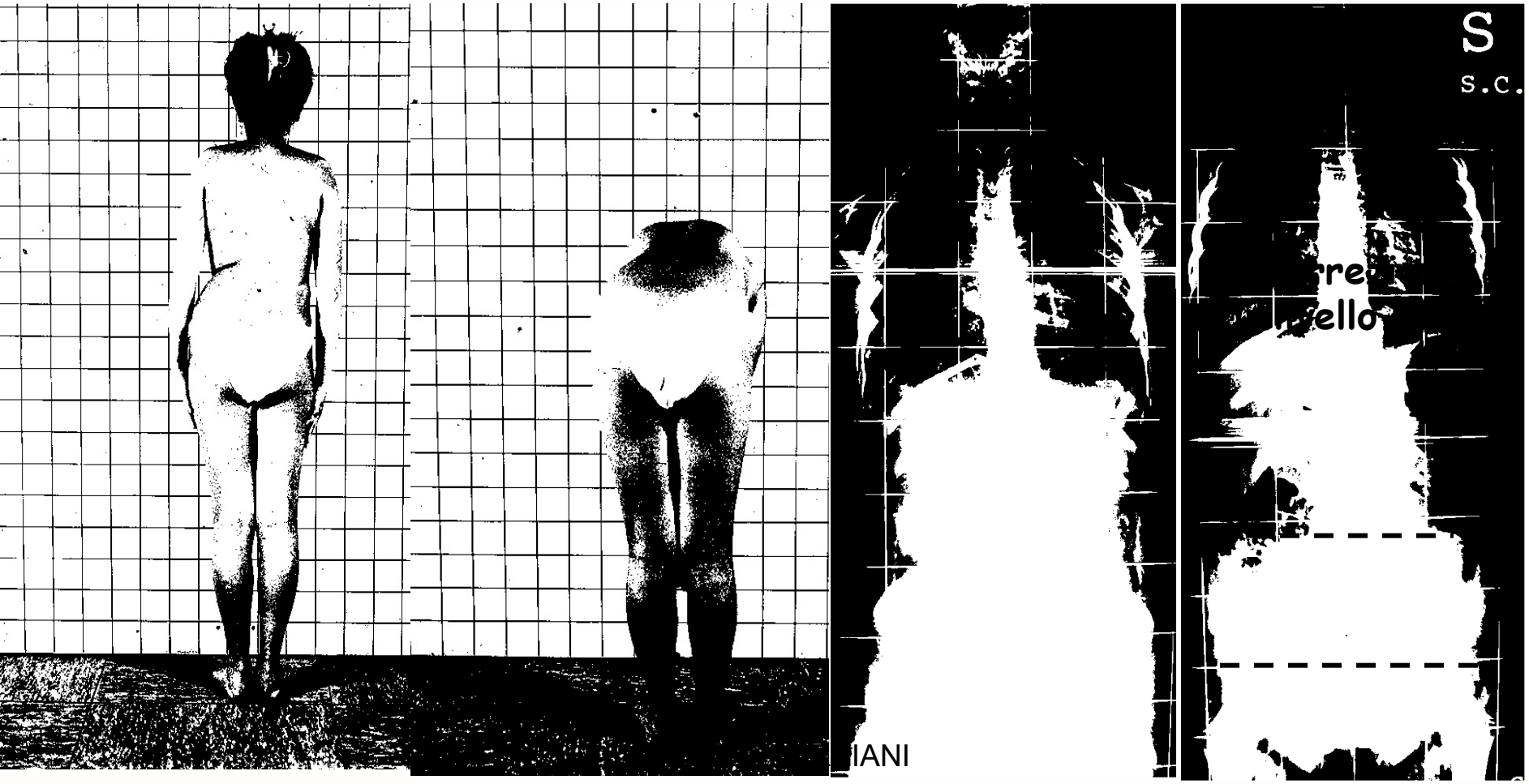

Misurazione arti inferiori



deviazione laterale, ***permanente***, della colonna vertebrale associata alla ***rotazione*** dei corpi vertebrali.

La deviazione *non è riducibile*

modificando postura o decubito

Scoliosi strutturata è una

deformità tridimensionale del rachide

una o più curve che assumono nello spazio un andamento spirale

Nella scoliosi tridimensionale conclamata

piano frontale

vertebre inclinate

piano assiale vertebre ruotano

(spinose verso la concavità)

piano sagittale

vertebre sono posteroflesse

(scomparsa cifosi dorsale)

Scoliosi strutturata

durante la fase dell'accrescimento e in particolare nel corso della pubertà, fino alla maturità scheletrica (fase di arresto)

Si puo' aggravare più lentamente anche nel corso dell'età adulta

(0,5 ° / anno : *aggravamento passivo*)

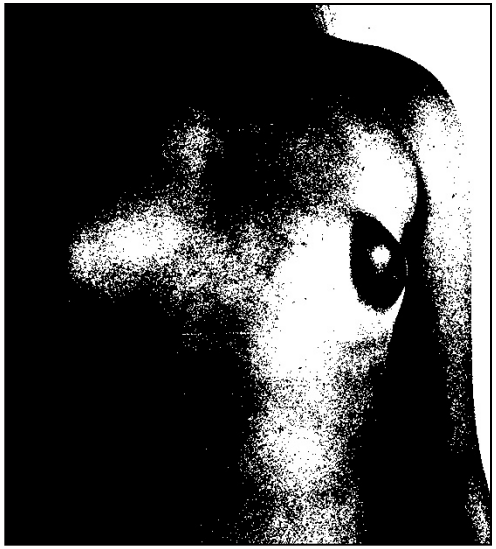

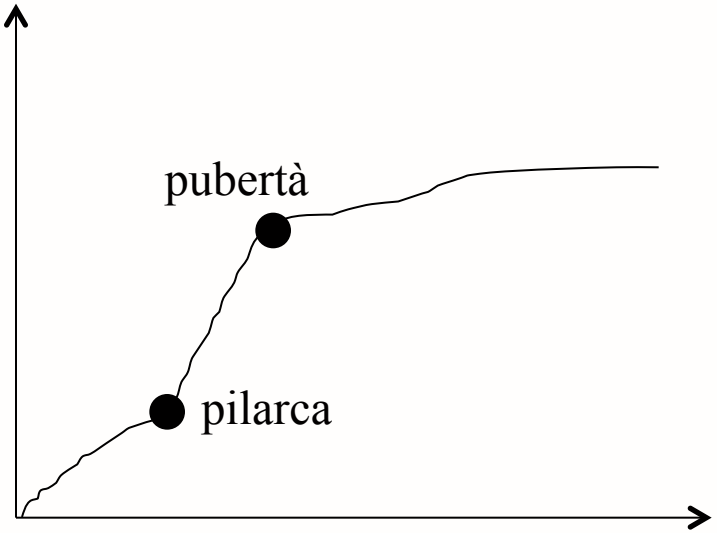

fase elastica ⟶ fase plastica

(curva rigida o strutturata)

* **S. idiopatica** *(65%)*

* **S. congenita** *(15%)*

* **S. neuromuscolare** *(10%)*

***S. da altre cause** *(10%)*

neurofibromatosi,displasie ossee,traumatica, iatrogena.

SCOLIOSI CONGENITA

1) Difetti segmentazione

- **bilaterale**
  -
  - **blocco vertebrale**
- **unilaterale**
  -
  - **tra[illegible]sea**

2) Difetti formazione

- **unilaterale completo**
  -
  - **emispondilo**
- **unilaterale parziale**
  -
  - **vertebra a cuneo**

SCOLIOSI CONGENITA

3) Anomalie multiple,miste,non classificabili *(20%)*



Rapida evolutività curva

SCOLIOSI NEUROMUSCOLARE

Curva ampia
in genere a
localizzazione
toraco-lombare
associata ad
obliquità pelvica

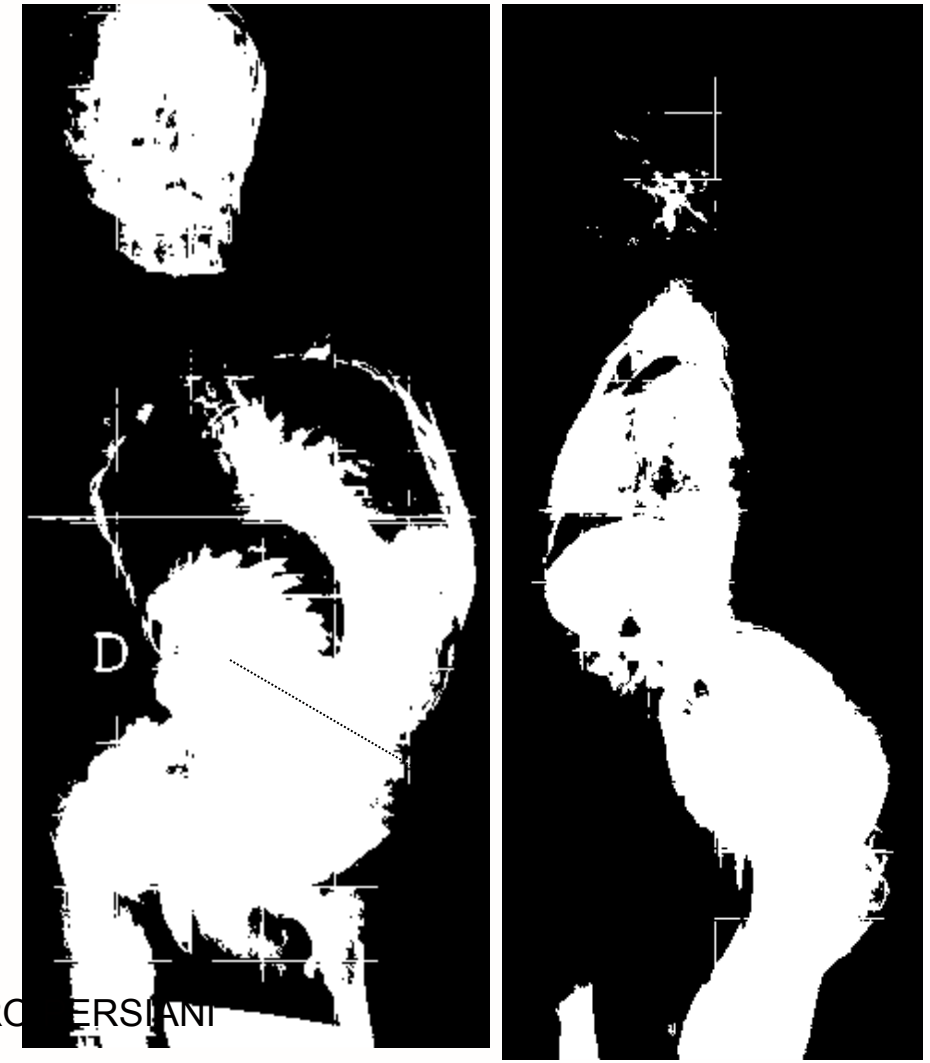

SCOLIOSI NELLA NEUROFIBROMATOSI

- **gravi cifo-scoliosi**
- **curva a corto raggio, rigida, rapidamente evolutiva**

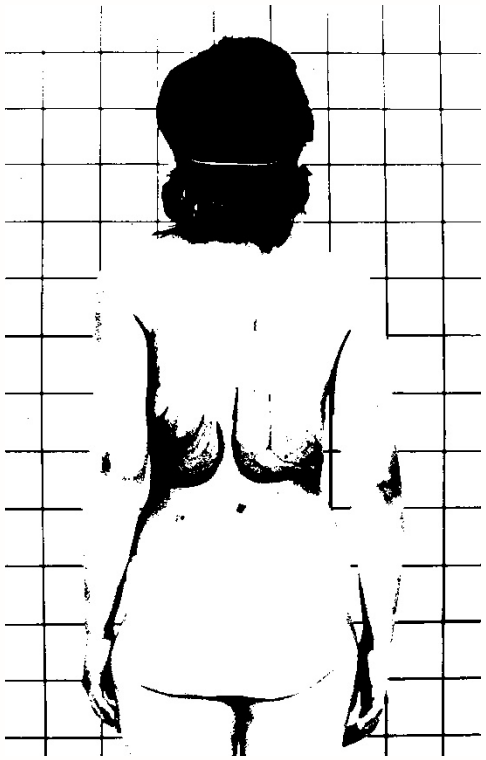

FORMA INFANTILE: primi 3 anni vita

FORMA GIOVANILE: dai 4 anni fino alla pubertà



Esame clinico



Obliquità linea bis-acromiale

Diversa altezza apice scapolare

Gibbo dorsale

Rotazione vertebrale determina

deformità vertebro-costale complessa

GIBBO DORSALE e ASIMMETRIA MAMMARIA

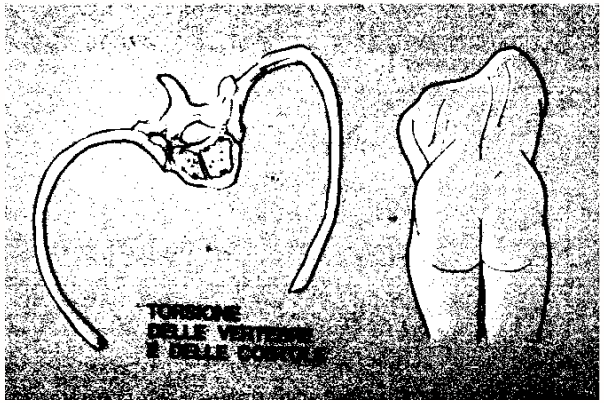

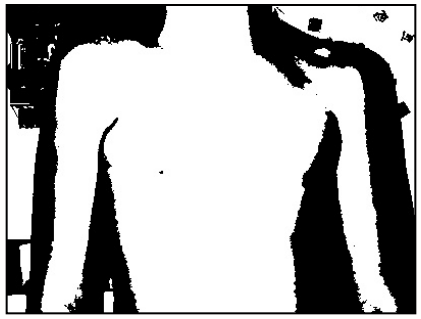

Valutazione Radiografica

RX colonna in toto sotto carico in 2 proiezioni

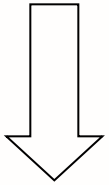

Quali informazioni devo ottenere?

- Valutazione del numero e dell'orientamento delle curve
- Definizione e misurazione della curva scoliotica
- Evoluzione della deformità
- Studio funzionale scoliosi mediante radiogrammi dinamici

- Valutazione del numero e dell'orientamento delle curve

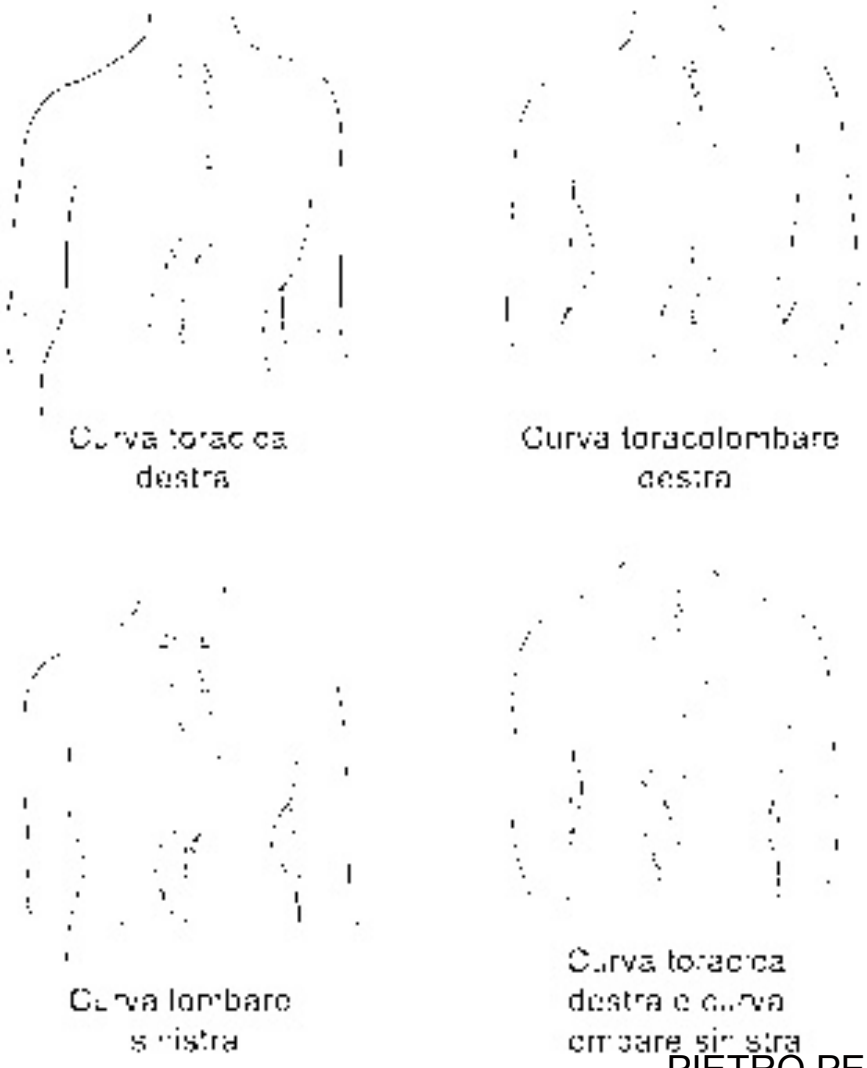

Curva singola o doppia

Destro o sinistro convessa

- Definizione e misurazione della curva scoliotica

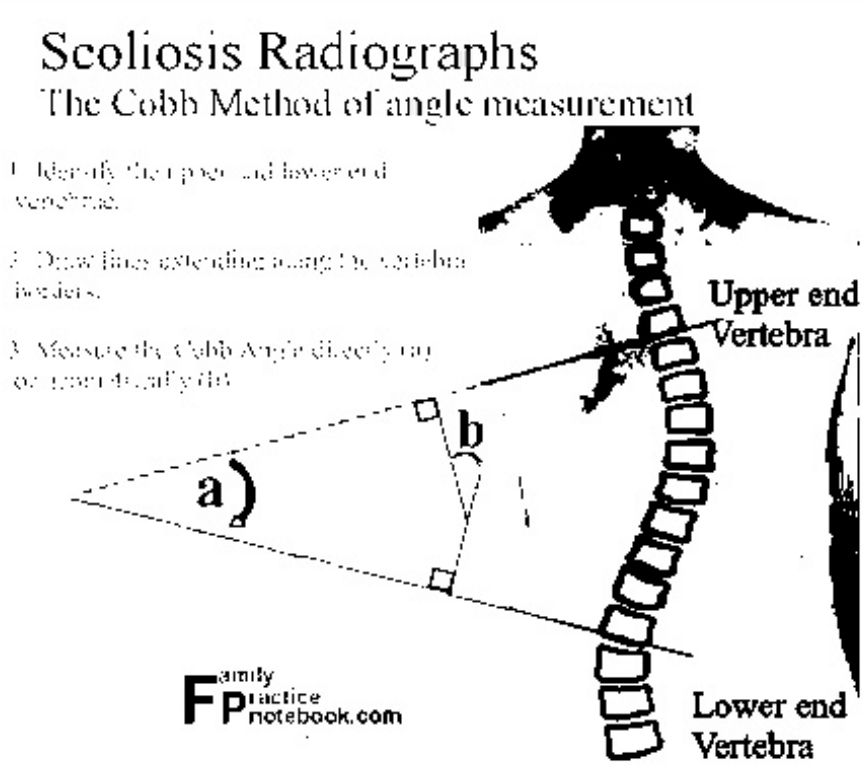

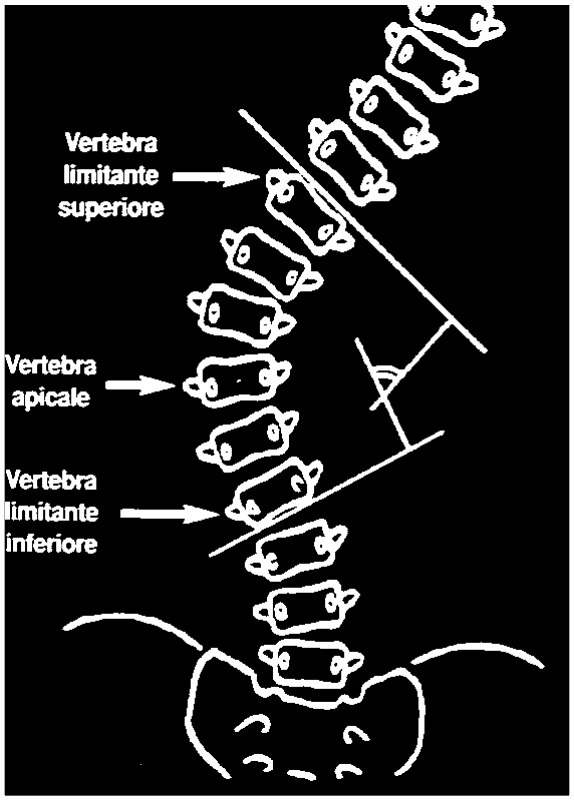

VERTEBRA LIMITANTE: ***più inclinata meno ruotata***

VERTEBRA APICALE: ***meno inclinata più ruotata***

Scoliosi lieve

Cobb<20°

Cobb >20°<35°

Cobb >35°

- Evoluzione della deformità



- Studio funzionale mediante radiogrammi dinamici



FORMETRIC



ESAME TERMOGRAFICO COMPUTERIZZATO TRIDIMENSIONALE

grazie a due telecamere che emettono fasci luminosi, è possibile produrre un'immagine computerizzata tridimensionale che conduce ad una corretta valutazione di deviazioni della colonna.

Studio e controllo di scoliosi, cifosi, lordosi e anomalie posturali

valuta l'entità delle deviazioni e monitorizza la loro evoluzione

consente stretto follow-up

NON INVASIVA

PIETRO PERSIANI

lunghezza tronco VP-DM	314	mm
flessione antero-posteriore VP-DM	3	mm
flessione laterale VP-DM	3	mm L
inclinazione pelvica DL-DR	3	mm L
torsione embacini DL-DR	3	° R
inclinazione pelvica (fossette)	24	°
angolo cifotico ICT-ITL (max)	43	°
angolo lordotico ITL-ILS (max)	41	°
rotazione superficie (+max)	1	° R
rotazione superficie (-max)	11	° L
deviazione laterale VPDM (+max)	11	mm R
deviazione laterale VPDM (-max)	1	mm L

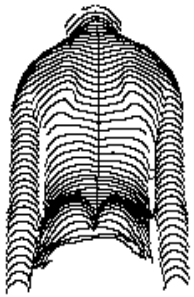

proiezione laterale (mm)

proiezione frontale (mm)

rotazione superficie (°)

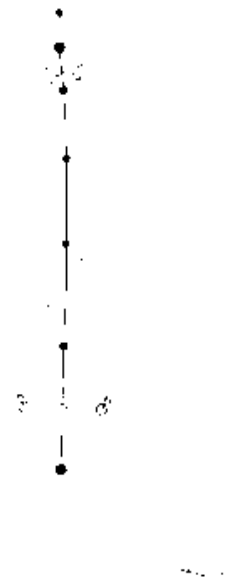

IN CORSO VALIDAZIONE CON RADIOGRAFIE

PIETRO PERSIANI

SCOLIOSI IN ETÀ EVOLUTIVA

In età evolutiva la scoliosi non è mai causa di dolore

PIETRO PERSIANI

Lesioni vertebrali

(corpo o arco neurale)

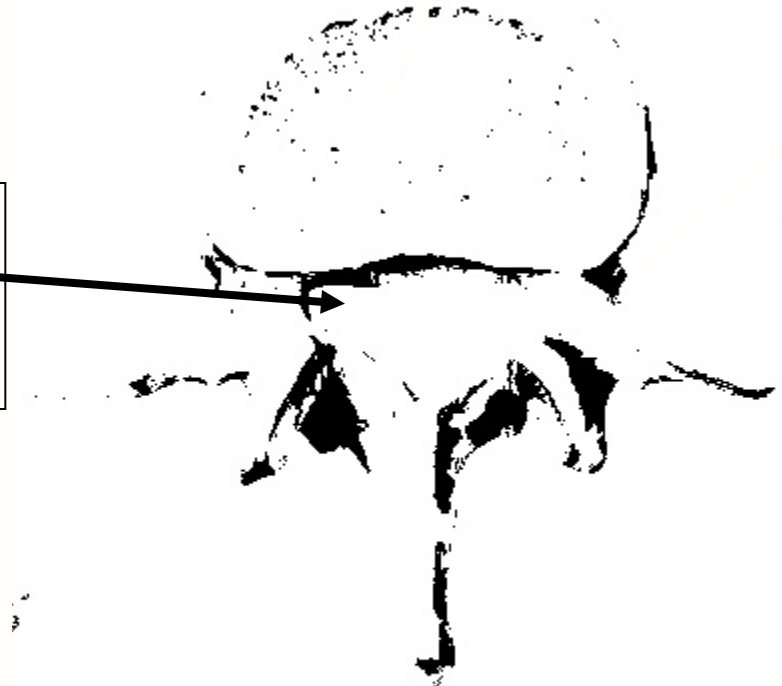

Lesioni endocanalari

lesioni para vertebrali

Lesioni vertebrali:

osteoblastoma

spondilodisciti
cisti ossea aneurismatica
osteoma osteoide

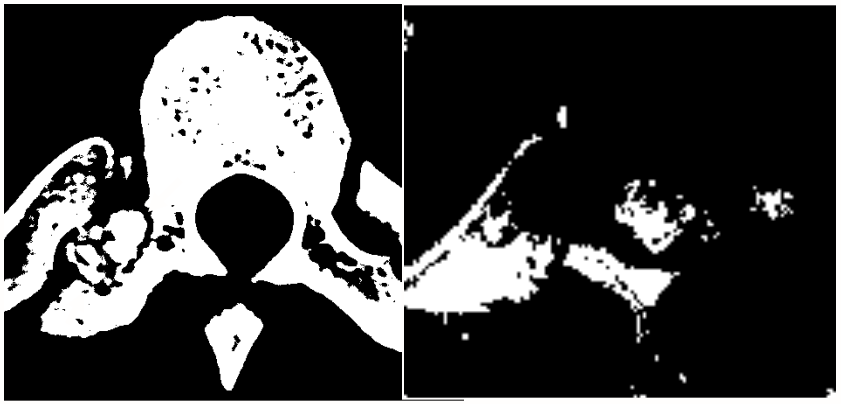





osteoma osteoide

Cobb<10° FKT, consigli ed osservazione

Cobb >20° <35° Corsetto, FKT

Cobb >35° Corsetto, FKT, Busto EDF

CHIRURGIA SOPRA I 40° COBB
E NELLE SCOLIOSI SECONDARIE

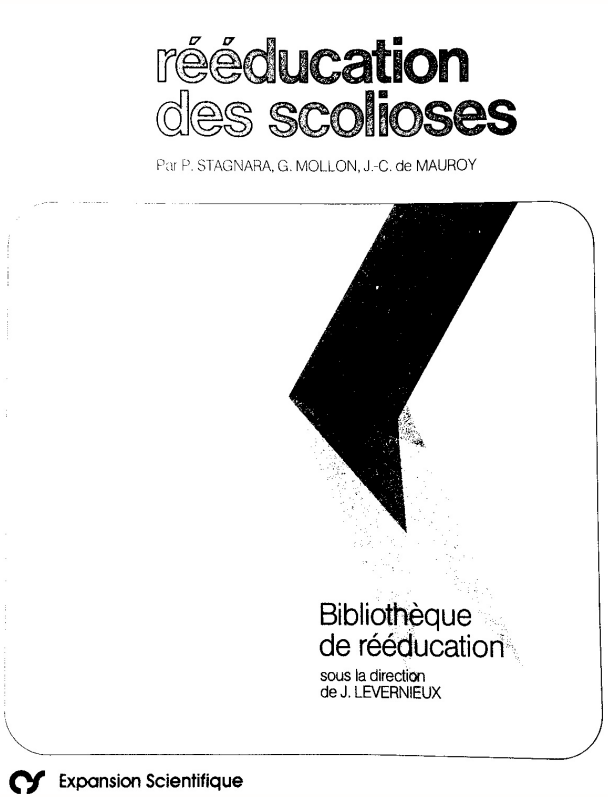

GLI SPORT ASIMETTRICI DEVONO ESSERE SCONSIGLIATI SOLO SE ESEGUITI A LIVELLO PROFESSIONALE

Può lo zainetto scolastico seppur pesantissimo, indurre scoliosi?

NO!
e su 168 ore…



CORSETTO

Spinte dorsali
sull'apice della curva scoliotica

MILWAKIE

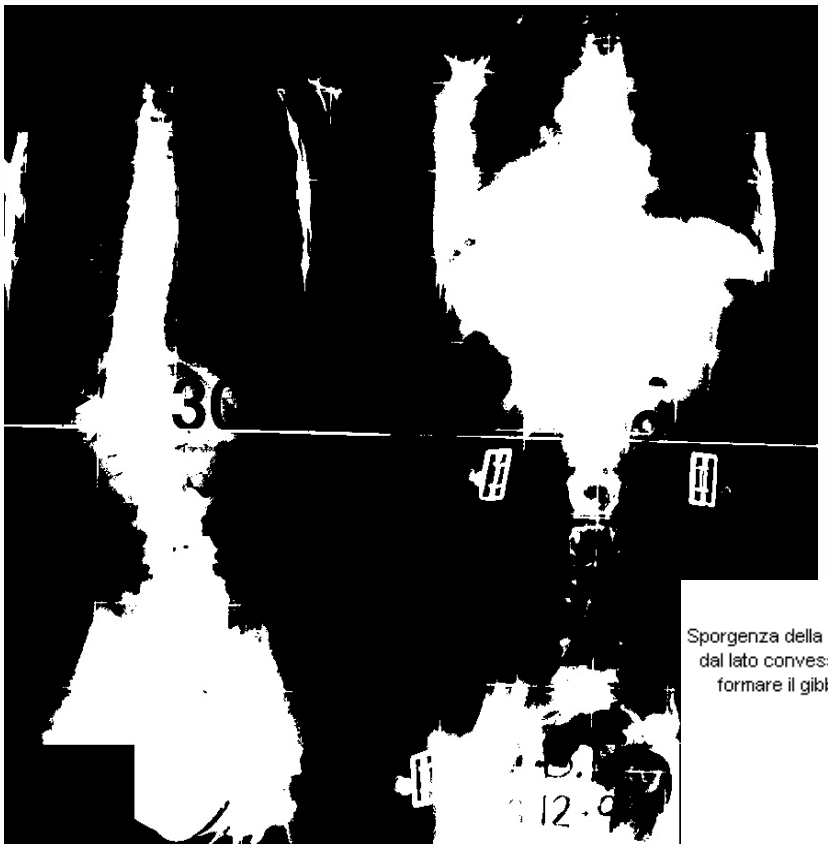

PIETRO PERSIANI

CHENEAU

CORSETTO GESSATO
EDF

FKT

Ginnastica posturale
Ginnastica respiratoria

CON E SENZA CORSETTO

Potenziamento gruppi muscolari ipotrofici
Prevenzione delle rigidità articolari

NB.

Lo sport non sostituisce
la ginnastica posturale

PIETRO PERSIANI

Deviazione *evolutiva non correggibile*

Obiettivo terapeutico:

BLOCCARE L'EVOLUZIONE DELLA DEVIAZIONE

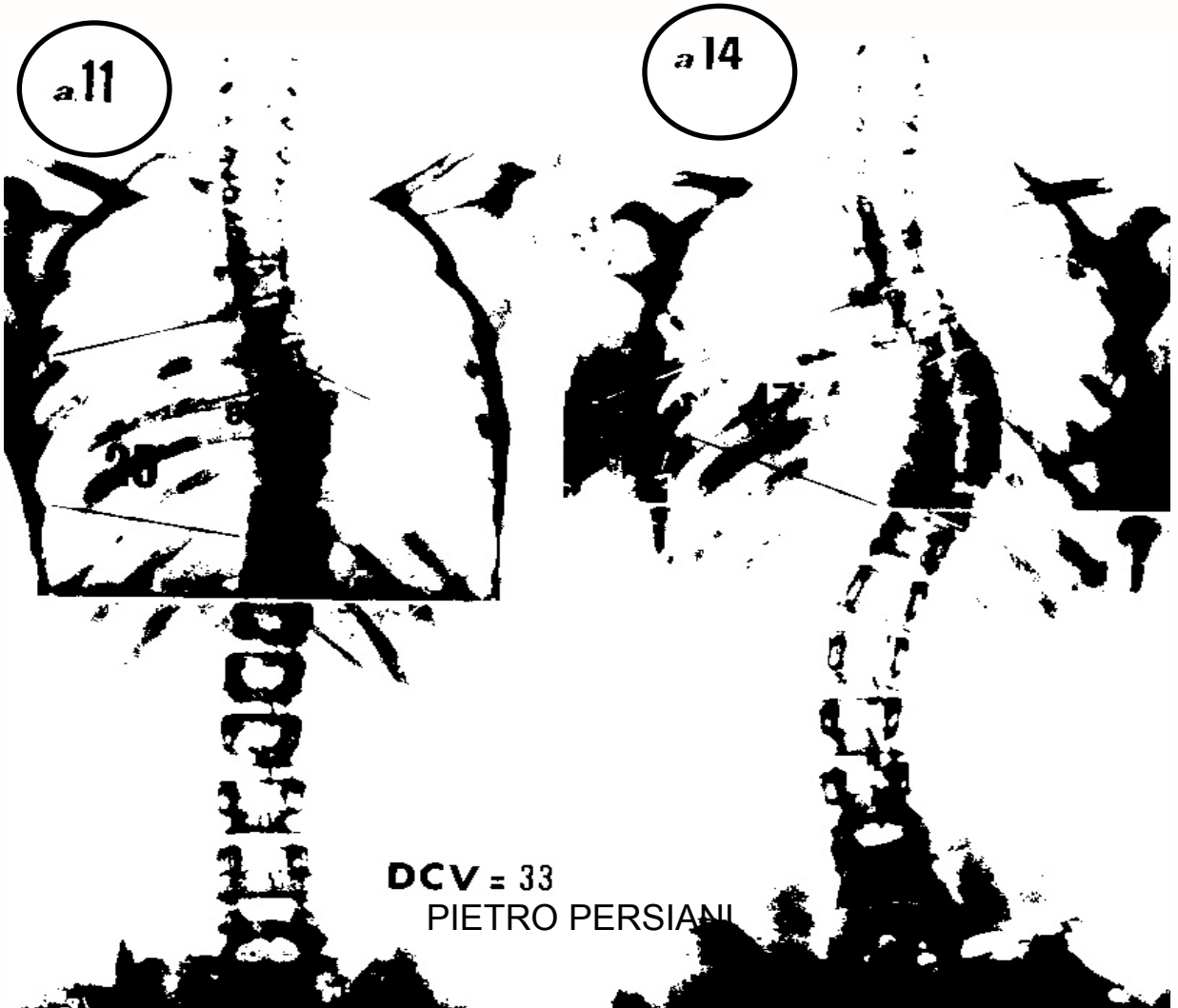

TRATTAMENTO CHIRURGICO

DEVIAZIONI > 30-40° COBB

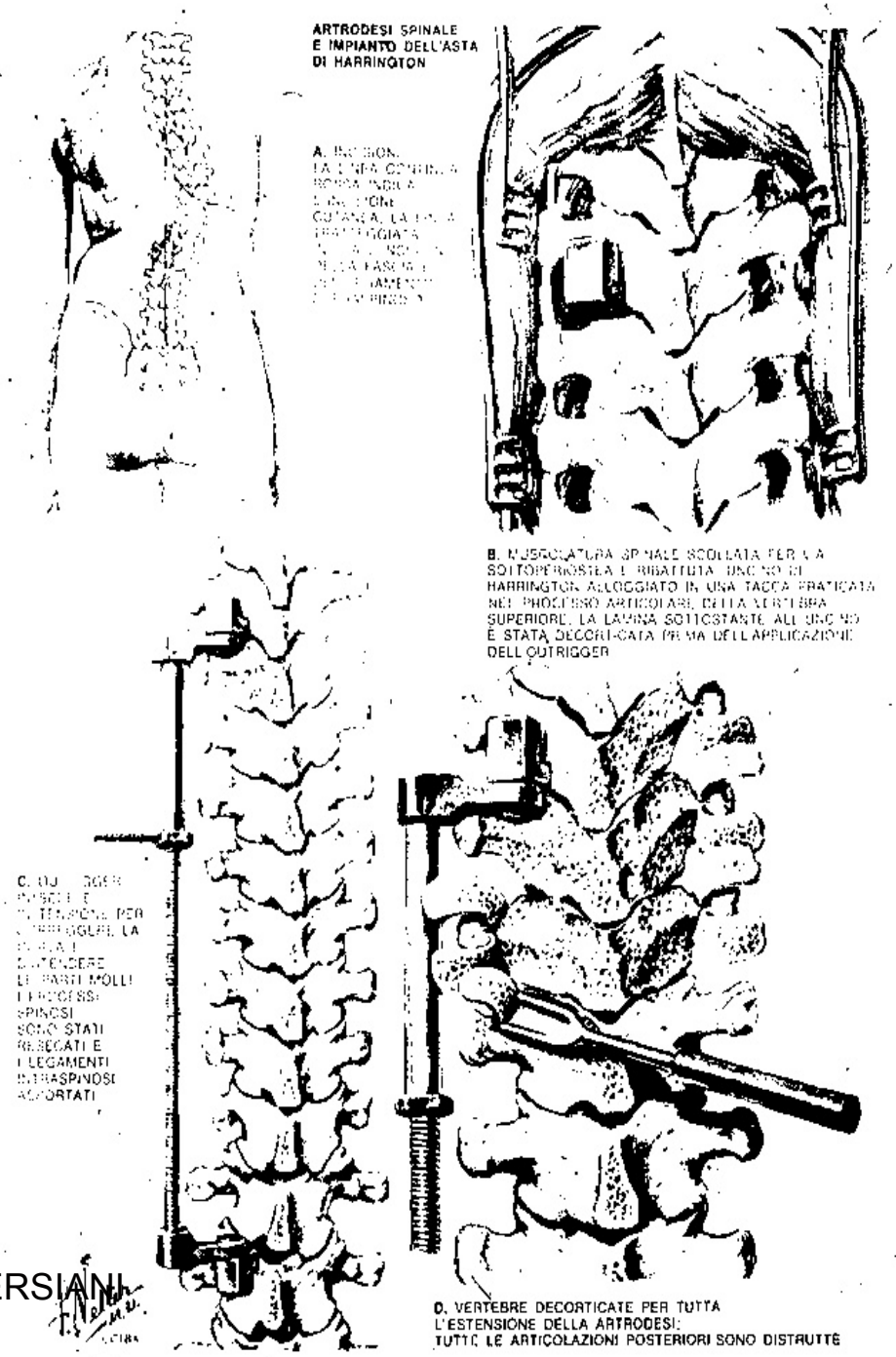

PIETRO PERSIANI

60
C.F.
C.F.
27

INFINE…. IL DORSO CURVO

accentuazione della fisiologica cifosi dorsale

PIETRO PERSIANI

DORSO CURVO

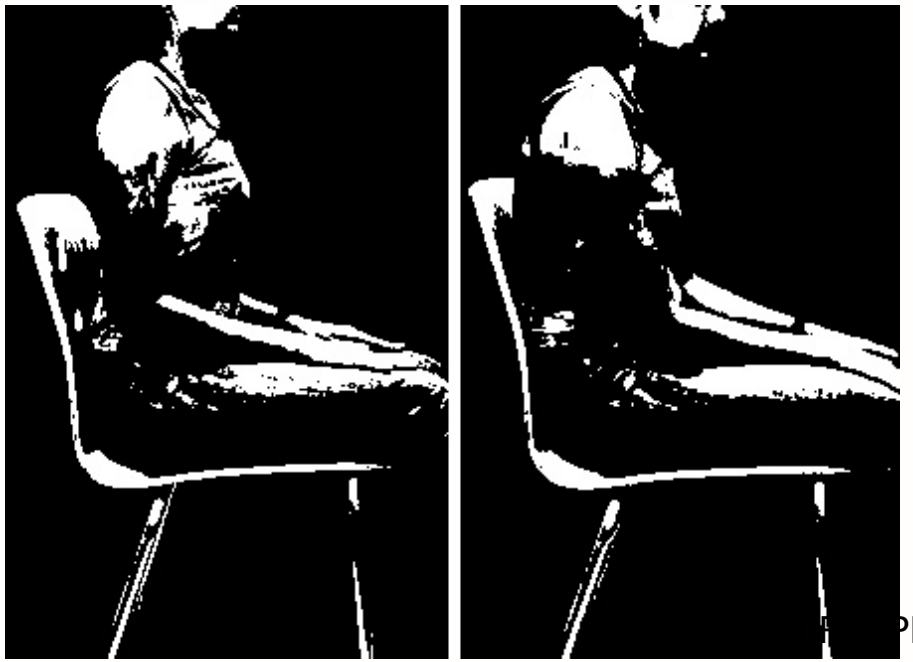

PARAMORFISMO AUTOCORREGGIBILE

Senza lesioni evidenziabili radiograficamente

frequente tra i bambini con lassità articolare, ipotonici, cattiva respirazione.



DEBOLEZZA DEI MUSCOLI ERETTORI DEL TRONCO
associata ad un ATTEGGIAMENTO PSICOLOGICO DI INTROVERSIONE
o di chiusura posturale per DIFFICOLTÀ RELAZIONALI, PUBERTÀ RIFIUTATA

PIETRO PERSIANI

TEST AUTOCORREZIONE

DISMORFISMO

deformità con alterazioni ossee evidenziabili radiograficamente

Deformità presente anche nel test di autocorrezione

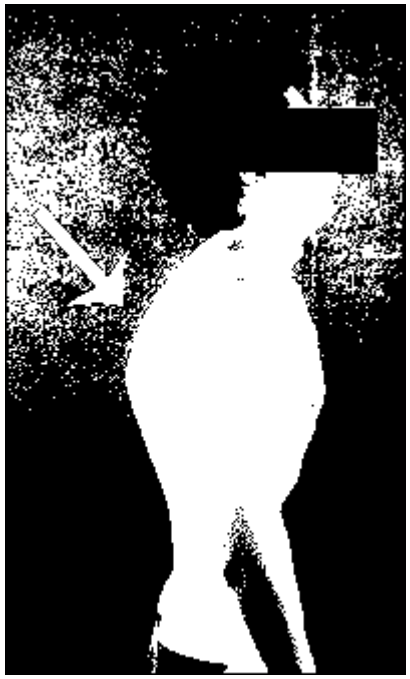



Osteocondrosi vertebrale

Colpisce i nuclei epifisari
coinvolge contemporaneamente
più vertebre

Età: 10-14 anni > maschi

Correzione lordosi
Spinte acromiali anteriori
in calco gessato

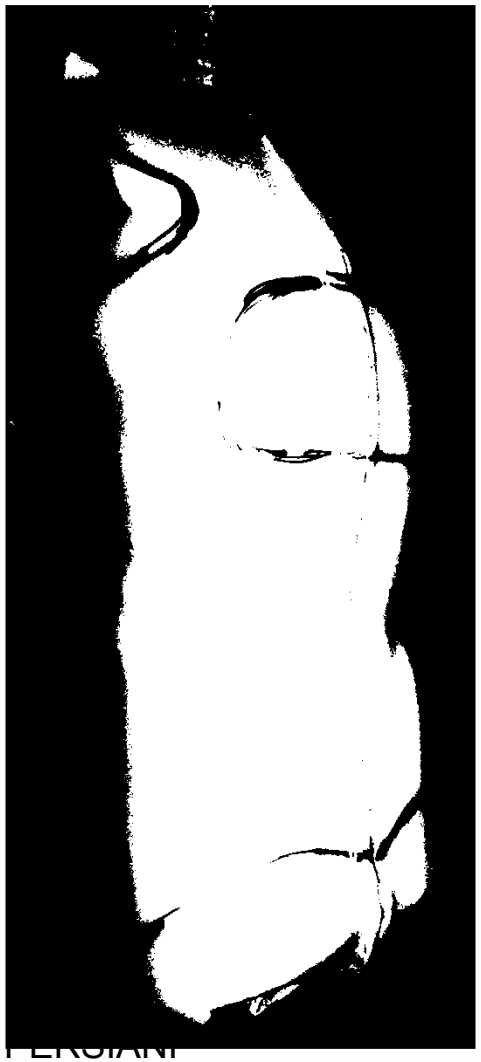



Corsetto alto (Milwaukee)

Corsetto basso (Cheneau e similari)





PIETRO PERSIANI



PIETRO PERSIANI

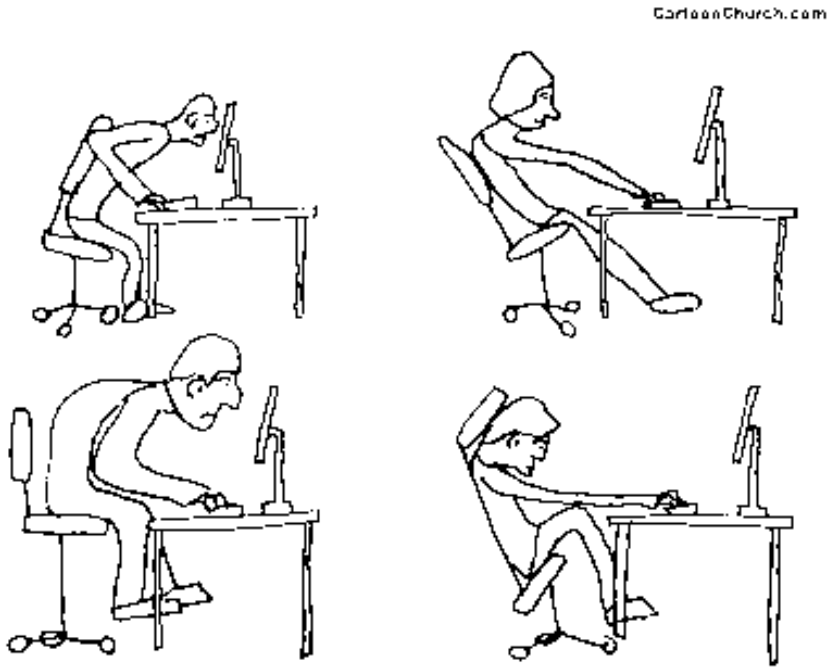

BAD POSTURE (EXAMPLES OF)

PIETRO PERSIANI

Scoliosi

1) DD con atteggiamento scoliotico
2) Sesso femminile (7:1) e menarca
3) Diagnosi precoce (depistaggio)
4) Caratteristiche di evolutività
5) Valutazione clinica e radiografica
6) Postura e Corsetti (7m)



Dorso curvo

1) Cifosi astenica posturale: paramorfismo

2) Dorso curvo osteocondropatico

3)Sorveglianza posture (la postura si impara a casa…), corsetto se diventa rigido

Ginocchio valgo

1) fisiologico entro i 5 cm D.I. (sovrappeso)

2) Ortesi che modificano l’asse di carico per migliorare l’asse anatomico

3) Sopra i 10 cm e a cartilagini aperte indicazione all’epifisiodesi parziale e temporanea

Ginocchio varo

1) fisiologico nei primi anni di età, associato ad intrarotazione

2) Se persiste o se monolaterale diagnosi differenziale con morbo di Blount

Piede Piatto Valgo

1) Paramorfismo e non dismorfismo se morbido o flessibile
2) Valutazione compensi sovrasegmentali
3) Valutazione con test di strutturazione
4) Trattamento ortesico con plantari attivi e “stimolanti”
5) Se doloroso dopo i 10 anni indicazione all’artrorisi